

**PENATALAKSANAAN ASUHAN KEPERAWATAN PADA PASIEN DENGAN MASALAH  
KEPERAWATAN UTAMA GANGGUAN PERFUSI SEREBRAL: STUDI KASUS****Messayu Fatahsari Hernanda<sup>1\*</sup>, Maria Komariah<sup>2</sup>, Henny Yulianita<sup>3</sup>**<sup>1-3</sup>Fakultas Keperawatan Universitas Padjadjaran

Email Korespondensi: messafathasari@gmail.com

Disubmit: 13 Agustus 2023

Diterima: 24 September 2023

Diterbitkan: 01 November 2023

Doi: <https://doi.org/10.33024/mahesa.v3i11.11563>**ABSTRACT**

*The causes of SOL vary, namely all that can cause expansion of the volume of intracranial fluid and then cause an increase in intracranial pressure. The symptoms experienced by patients with SOL depend on the location of the lesions found in the brain. Treatment that must be given to SOL patients must be done as early as possible with the aim of facilitating treatment; if not treated immediately, it can worsen the patient's condition. The nursing problem associated with SOL is the risk of ineffective cerebral perfusion. There are nursing interventions that can be applied to reduce this ineffective cerebral perfusion problem, one of which is a 30° head-up. The purpose of writing this case study is to find out how nursing management can be used to overcome the problem of ineffective cerebral perfusion disorders in SOL patients. The method in this research is a case study method, namely by describing cases that are actual and unique about a case. The patient experienced a decrease in consciousness with a GCS score of 3 (coma), and the patient experienced dextra hemiplegia and a rapid movement of the patient's chest. The interventions carried out included monitoring the patient's condition and vital signs. Head-up 30° is done twice a day, namely in the morning and evening, with a duration of approximately 15 minutes. During the 4 days of treatment, cerebral perfusion had improved as seen from the vital signs of the patient, which were starting to stabilize; there was an increase in consciousness; there was an increase in muscle function; and there were no signs of intracranial increase*

**Conclusion:** *This means that giving Head Up 30o is effectively used in patients with cerebral perfusion disorders and nursing problems.*

**Keywords:** *Cerebral Perfusion Disorders, Management, SOL***ABSTRAK**

Penyebab terjadinya SOL bervariasi, yaitu semua yang dapat menimbulkan ekspansi dari volume cairan intrakranial lalu menyebabkan terjadinya peningkatan tekanan intrakranial. Gejala yang ditimbulkan pada pasien dengan SOL tergantung dari letak lesi yang ditemukan di dalam otak. Penanganan yang harus diberikan pada pasien SOL harus dilakukan sedini mungkin dengan tujuan untuk mempermudah penanganan, jika tidak ditangani segera dapat memperburuk kondisi pasien. Masalah keperawatan yang berhubungan dengan SOL yaitu resiko perfusi serebral tidak efektif. Terdapat intervensi keperawatan yang dapat diterapkan untuk mengurangi masalah perfusi serebral yang tidak

efektif ini, salah satunya dengan melakukan head up 30°. Tujuan dari penulisan studi kasus ini yaitu untuk mengetahui penatalaksanaan keperawatan yang dapat digunakan untuk mengatasi masalah gangguan perfusi serebral tidak efektif pada pasien SOL. Metode dalam penelitian ini merupakan metode studi kasus, yaitu dengan mendeskripsikan kasus secara aktual dan unik mengenai suatu kasus. Pasien mengalami penurunan kesadaran dengan skor GCS 3 (coma) dan pasien mengalami hemiplegi dextra serta tampak pergerakan dada pasien yang cepat. Intervensi yang dilakukan yaitu memonitoring keadaan dan TTV pasien. Head up 30o dilakukan dua kali dalam sehari, yaitu pagi dan sore hari, dengan durasi kurang lebih 15 menit. Selama 4 hari perawatan, perfusi serebral sudah membaik dilihat dari TTV pasien yang mulai stabil, terjadi peningkatan kesadaran, terjadi peningkatan fungsi otot dan tidak terjadi tanda-tanda peningkatan intrakranial. Artinya pemberian Head up 30o efektif digunakan pada pasien dengan masalah keperawatan gangguan perfusi serebral.

**Kata Kunci:** Gangguan Perfusi Serebral, Penatalaksanaan, SOL

## PENDAHULUAN

Space Occupying Lesion (SOL) didefinisikan sebagai desakan antar ruang di dalam otak yang disebabkan karena adanya peningkatan volume di dalam intrakranial yang dalamnya terdapat jaringan otak, darah dan cairan serebrospinal menurut Wilson&Price (2006) dalam (Irawan et al., 2020). SOL juga dapat didefinisikan sebagai lesi fisik substansial, seperti neoplasma, perdarahan atau granuloma yang menempati ruang di dalam otak (Simamora & Zanariah, 2016). SOL di generalisasikan sebagai masalah yang berkaitan dengan adanya lesi pada ruang intrakranial pada otak. Penyebab terjadinya lesi pada otak dapat disebabkan karena hematoma, infark, abses otak, dan tumor pada intrakranial (Smeltzer & Bare, 2013). SOL juga dapat disebut dengan tumor otak yang artinya terdapat pertumbuhan sel abnormal yang terdapat di otak atau selaput, dapat bersifat jinak atau ganas sehingga menyebabkan proses desak ruang. Desakan juga dapat diakibatkan karena adanya edema di sekitar tumor yang dapat menyebabkan tekanan intrakranial (Ketut et al., 2022).

Data yang di muat oleh *National Cancer Countermeasure Commite* (2015) ditemukan angka kesakitan pada penderita tumor otak primer di Indonesia mencapai 4,25 per 100.000 populasi setiap tahunnya, dimana angka kejadiannya sebesar 7 per 100.000 populasi (Agung, 2021). Data epidemiologi tumor otak di Indonesia masih sangat terbatas. Studi yang dilakukan di rumah sakit umum di daerah Medan melaporkan terdapat 131 kasus tumor otak selama tahun 2018-2019 (Hutagulung&Dharmajaya., 2021). Jenis tumor yang paling sering ditemui yaitu meningioma. Angka meningioma ditemukan sekitar 36,6% dari keseluruhan tumor otak primer dan 53,2% dari tumor otak jinak. Angka kejadian meningioma di Amerika ditemukan sekitar 97,5/100.000 penduduk dengan lebih dari 170.000 individu yang sudah terdiagnosis meningioma. Menurut *Central Brain Tumor Registry of the United States*, meningioma lebih banyak terjadi pada wanita daripada pada laki-laki, dengan insidensi pada wanita 8,36 dan laki-laki 3,61. Angka kejadian meningioma diketahui meningkat saat memasuki usia tua yaitu 0,14%

per 100.000 populasi (Buerki et al., 2018). Laporan yang didapat dari *The American Cancer Society* melaporkan kurang lebih terdapat 24.530 kasus tumor otak dan sistem saraf yang di diagnosis selama tahun 2021. Insidensi tumor otak juga dilaporkan akan meningkat sekitar 7-19,1 kasus per 100.000 penduduk (Miller et al., 2021).

Penyebab terjadinya SOL bervariasi, yaitu semua yang dapat menimbulkan ekspansi dari volume cairan intrakranial lalu menyebabkan terjadinya peningkatan tekanan intrakranial. Adanya pembengkakan yang terjadi pada otak terdiri dari dua jenis yaitu diffuse dan fokal. Pembengkakan diffuse akibat terjadinya peningkatan cairan di otak karena terjadi vasodilatasi atau edema. Sedangkan pembengkakan fokal dapat terjadi karena abses serebral, hematoma atau neoplasma. Lesi yang terus melebar keluar seperti hematoma subdural dan meningioma dapat meningkatkan tekanan pada otak sehingga menimbulkan SOL (Utina, 2013). Terdapat beberapa faktor yang dapat menyebabkan SOL diantaranya yaitu usia, faktor genetik, adanya riwayat trauma kepala, riwayat menjalani radioterapi, dan berat badan yang berlebih (Perkins., 2016).

Gejala yang dapat ditimbulkan dari SOL ini dapat berbeda-beda sesuai dengan lokasi dimana lesi berada, misalnya yaitu bila ditemukan lesi atau tumor di lobus temporal, yang dapat menyebabkan gejala depersonalisasi, perubahan emosional maupun perubahan perilaku. Sakit kepala adalah gejala lain yang dapat disebabkan oleh SOL. Gejala sakit kepala pasti akan ditemukan pada seseorang yang mengalami SOL, biasanya akan terasa sangat nyeri saat pagi hari dan dapat memburuk ketika sedang menunduk. Ciri khas sakit kepala

pada SOL berbeda dengan jenis sakit kepala lain seperti tension type headache ataupun migrain, selain itu perubahan pola atau frekuensi sakit kepala seringkali terjadi (Perkins, 2016). Pada pasien SOL, gejala yang ditemukan lainnya yaitu adanya muntah proyektil akibat dari peningkatan tekanan dalam otak, papiledema, perubahan status mental, kelemahan, gangguan gaya berjalan, perubahan pola bicara dan juga dapat terjadi kejang (Longmore et al., 2014). Jika tumor mengenai sisi lobus frontalis, dapat terjadi perubahan tingkah laku atau status mental serta cara jalan yang tidak terkoordinasi (*ataxic gait*). Tumor yang menekan jaras motorik dapat menyebabkan hemiparesis atau hemiplegi dan dapat menyebabkan dysphasia. Kondisi yang disebut hemiplegia menyebabkan satu sisi tubuh tidak dapat digerakkan sama sekali (lumpuh). Selanjutnya, apabila tumor menekan permukaan media dapat menyebabkan inkontinensia, dan jika menekan basis frontal menimbulkan sindrom foster kennedy (Dewanto et al., 2009).

SOL merupakan masalah yang berhubungan dengan serebral. Salah satu masalah keperawatan yang dapat diangkat yaitu resiko perfusi serebral tidak efektif berdasarkan Standar Diagnosa Keperawatan Indonesia (SDKI). Terdapat intervensi keperawatan yang dapat diterapkan untuk mengurangi masalah perfusi serebral yang tidak efektif ini, salah satunya dengan melakukan head up 30o. Studi yang dilakukan oleh Pertami et al., (2017) menunjukkan hasil bahwa pemberian head up 30o dapat menurunkan tekanan intrakranial pada pasien yang mengalami trauma kepala. Menurut Hudak&Gallo (2010) penatalaksanaan keperawatan yang dapat diberikan pada pasien dengan SOL yaitu dengan memperbaiki dan

menjaga jalan nafas pasien, oksigenasi dan ventilasi yang adekuat dengan melihat nilai PCO<sub>2</sub>, mempertahankan normotensi dan normovolemik untuk mempertahankan aliran darah ke serebral, meninggikan kepala pasien, melakukan pengecekan GCS secara rutin, melakukan perawatan pada daerah yang tertekan dengan cara melakukan miring kiri atau kanan, memberikan nutrisi secara teratur dan benar pada pasien.

### KAJIAN PUSTAKA

Dalam menegakkan diagnosis SOL harus dilakukan anamnesis pada pasien mengenai gejala yang dialami, seperti sudah berapa lama gejala muncul dan riwayat yang dirasakan oleh pasien. Selanjutnya, diperlukan pemeriksaan fisik khususnya yang berkenaan dengan sistem saraf, seperti pemeriksaan 12 saraf kranial. Untuk menegakkan diagnosis perlu dilakukan pemeriksaan penunjang seperti CT-Scan, PET Scan atau MRI. Penanganan yang harus diberikan pada pasien SOL harus dilakukan sedini mungkin dengan tujuan untuk mempermudah penanganan, jika tidak ditangani segera dapat memperburuk kondisi pasien.

Tatalaksana utama dari SOL yaitu dengan melakukan radioterapi, kemoterapi atau tindakan pembedahan. Selain itu, tatalaksana yang dapat dilakukan untuk meredakan gejala pada pasien dapat dilakukan dengan pemberian obat-obatan seperti obat untuk menurunkan tekanan intrakranial, obat anti kejang, anti nyeri dan mual muntah (Owonikoko et al., 2014). Perawatan farmakologi yang sering digunakan untuk mengurangi tekanan intrakranial adalah pemberian terapi hiperosmolar untuk mengurangi edema serebri. Pilihan terapi hiperosmolar yang

tersedia di Indonesia adalah manitol 20% dan salin hipertonik (NaCl 3%). Dari hasil telaah beberapa studi yang dilakukan oleh Zairinal et al., (2018) belum terdapat penelitian yang menyatakan secara pasti mengenai pemberian manitol maupun salin hipertonik. Secara signifikan, pemberian manitol dan salin hipertonik menurunkan tekanan TIK dan angka mortalitas pasien. Pemberian manitol lebih sering digunakan di Indonesia dibandingkan dengan salin hipertonik dalam praktik sehari-hari. Hal tersebut terlihat dari konsensus trauma kepala di Indonesia yang saat ini mengacu pada penggunaan manitol (Hays et al., 2011).

Gangguan perfusi serebral merupakan kondisi yang beresiko mengalami penurunan sirkulasi darah ke otak (SDKI, 2016). Perfusi jaringan otak dapat diperbaiki dengan pemberian terapi farmakologi dan non-farmakologi, salah satu terapi non-farmakologi untuk meningkatkan perfusi serebral yaitu dengan cara pemberian posisi head up 30°. Posisi elevasi kepala sebagai intervensi keperawatan dapat memengaruhi proses pertukaran gas di dalam tubuh. Posisi head up 30° merupakan posisi menaikkan kepala dari tempat tidur dengan sudut sekitar 30° dan posisi tubuh dalam keadaan sejajar. Head up atau elevasi kepala yaitu melakukan perubahan posisi kepala yang dapat memengaruhi aliran darah di otak untuk mencegah terjadinya peningkatan TIK (Kiswanto & Chayanti, 2021).

Dari penjelasan diatas, maka tujuan dari penulisan studi kasus ini yaitu untuk mengetahui penatalaksanaan keperawatan yang dapat digunakan untuk mengatasi masalah gangguan perfusi serebral tidak efektif pada pasien SOL.

## METODOLOGI PENELITIAN

Studi kasus merupakan metode yang digunakan untuk menulis artikel ini. Studi kasus adalah serangkaian tindakan ilmiah yang menyeluruh, mendalam, tentang suatu peristiwa. Kegiatan ini dapat dilakukan kepada individu, kelompok, atau organisasi untuk memperoleh informasi yang mendalam tentang peristiwa tersebut. Menurut Hidayat (2019), pendekatan studi kasus berarti mendeskripsikan kasus secara aktual dan unik. Studi kasus menurut Merriam & Tisdell (2015), didefinisikan sebagai penjelasan dan analisis menyeluruh dari sistem terbatas. Studi kasus menunjukkan bahwa bagian-bagian sistem bekerja secara terintergratif dan berpola satu sama lain, sehingga tidak mungkin untuk membedakan satu kasus dari yang lain. Tujuan dari studi kasus adalah untuk menemukan apa yang membuat kasus tersebut unik. Metode ini adalah salah satu metode terbaik untuk mengeksplor fenomena kompleks dengan banyak faktor (Nilmanat & Kurniawan, 2021).

Dalam memperoleh informasi rinci terkait kasus pada pasien, peneliti melakukan pengumpulan data dengan cara wawancara, observasi, pengkajian fisik, studi dokumen dan mengevaluasi setiap tindakan yang dilakukan selama masa perawatan pasien. Partisipan dalam penelitian ini adalah seorang pasien dengan SOL yang sedang menjalani perawatan di salah satu ruangan khusus suatu rumah sakit di daerah Jawa Barat. Selama melakukan studi kasus ini, penulis juga memperhatikan etik keperawatan yang meliputi *justice* (keadilan), *non-maleficence* (tidak membahayakan), *beneficence* (bermanfaat), *autonomy* (hak untuk memilih), *fidelity* (menepati janji),

*veracity* (kejujuran), dan *confidentiality* (kerahasiaan).

### Presentasi Kasus

Seorang pasien dengan jenis kelamin laki-laki, berusia 63 tahun, datang ke rumah sakit dengan rujukan salah satu puskesmas di daerah Jawa Barat pada tanggal 10 November 2022. Pasien datang dengan penurunan kesadaran dan mengalami hemiplegi dextra (kelumpuhan pada anggota gerak). Saat dilakukan pengkajian pada tanggal 11 November 2022 GCS pasien E1V1M1 (Coma). Pasien terpasang NGT dan DC. TD: 147/78 mmHg, Nadi: 130x/menit, RR: 31x/menit, SpO<sub>2</sub>: 98% dengan penggunaan NRM 10 liter/menit. BB: 60 Kg, TB: 175 CM, IMT: 19,6 (Normal). Istri pasien mengatakan jika sekitar 5 tahun yang lalu pasien pernah dilakukan oprasi prostat. Istri pasien juga mengatakan pasien belum pernah mengalami stroke, selain itu pasien juga memiliki riwayat kolestrol yang tinggi. Pasien maupun istrinya jarang melakukan pemeriksaan kesehatan yang rutin diadakan di desanya. Selain itu, istri pasien mengatakan jika dikeluarganya tidak ada yang memiliki penyakit stroke atau penyakit keturunan yang lain. Istri pasien tampak gelisah dan cemas. Beberapa kali istri pasien menangis melihat kondisi suaminya saat itu. Saat dilakukan auskultasi area jantung terdengar bunyi jantung normal pada titik katup jantung (mitral, trikuspid, pulmonal). Tampak pergerakan dada cepat dikarenakan pernafasan pasien yang abnormal. Suara bising usus pasien normal yaitu 5x/menit dan tidak terdengar bruit arteri serta tidak ditemukan adanya lesi di abdomen. Ektremitas atas dan bawah pasien teraba hangat, tidak ada lesi dan nyeri tekan, *Cappilary Refill Time*

(CRT) <2 detik, kekuatan otot ekstremitas atas dan bawah sinistra yaitu 1/5. Pasien terpasang IV NaCl 500cc pada tangan kiri.

Hasil pemeriksaan sistem neurologi pada pasien N.1 (Olfaktori): pasien tidak dapat membedakan bau-bauan, N.II (Optikus): mata pasien tertutup, tidak ada respon saat dipanggil nama, N.III (Okulomotorius): tidak dapat dilakukan pasien, N.IV (Toklearis); pasien tidak dapat mengangkat serta menggerakkan kelopak matanya, N.V (Trigeminus): Pasien tidak mampu melakukan gerakan pada rahangnya atau tidak bisa mengunyah makanan dengan baik, N.VI (Abdusen): Pasien tidak mampu menggerakkan bola mata ke arah pinggir mata, N.VII (Fasialis): Wajah pasien tidak perot dan mulut tidak miring ke salah satu sisi wajah, N.VIII (Vestibukoklear): tidak terdapat masalah di area pendengaran, N.IX (Glosofaringeal): Pasien sulit menelan makanan yang ditandai dengan pasien terpasang selang NGT, N.X(Vagus): tidak terdapat masalah pada gangguan pencernaan pasien, N.XI (Aksesori): pasien sulit untuk menggerakkan bahu dan juga leher kepala tidak bisa fleksi dan ekstensi, ketika pasien tekanan pada bagian bahu, pasien tidak dapat menahannya, N.XII (Hipoglosus): Pasien tidak dapat melakukan pergerakan lidah ke samping kanan dan kiri, atas bawah.

Hasil pemeriksaan laboratorium Hb 11 mh/dL, Leukosit 12.680/mm<sup>3</sup>, trombosit

463.000/mm<sup>3</sup>, eritrosit 3,91%. Hasil pemeriksaan radiologi CT-Scan Sugestif SOL supratentorial di daerah centrum semiovale kiri dan corona radiata kanan, tidak tampak perdarahan intrakranial. Medikasi yang diberikan kepada pasien yaitu Manitol 4x100 ml, Cefotaxime 2x1 mg, Ranitidine 2x1 mg, Citicolin 2x1 mg.

## HASIL PENELITIAN

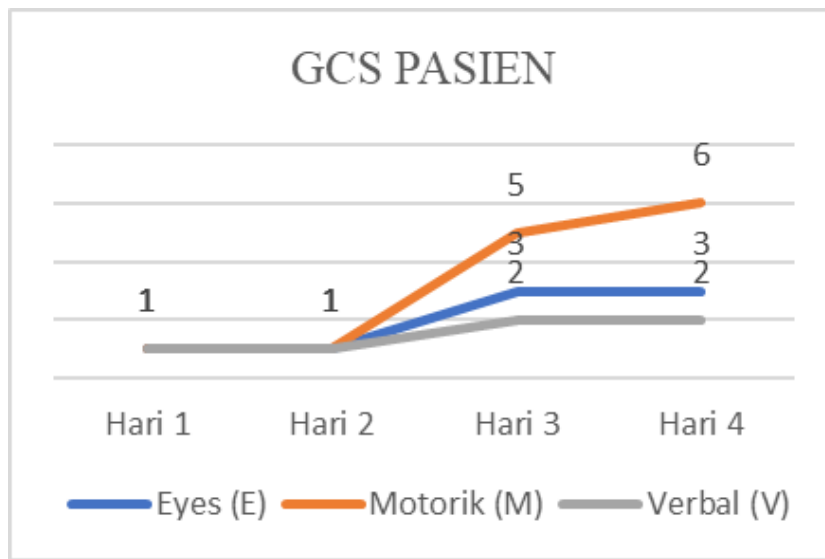
Berdasarkan pengamatan selama 4 hari perawatan, terjadi penurunan tekanan intrakranial yang ditandai dengan tanda vital pada pasien mulai membaik. Tetapi terjadi peningkatan suhu tubuh pasien yaitu 38,3oC sehingga pasien mendapatkan paracetamol IV. Pergerakan dinding dada pasien tampak normal, tidak tampak adanya penggunaan otot bantu pernapasan. Pemberian oksigen juga diturunkan secara berkala, pada hari ke empat pasien diberikan simple mask dengan aliran oksigen 7 liter/menit.

Selain itu, terjadi peningkatan GCS yang terdiri dari eyes, motorik dan verbal selama empat hari perawatan (E3M6V2). Pasien mampu membuka mata saat dipanggil namanya, lalu pasien mampu mengikuti perintah seperti mengangkat tangannya. Pasien tampak tenang dan tidak gelisah. Saat hari keempat, pasien dipindahkan dari ruang perawatan khusus (*High Care Unit*) ke ruang perawatan biasa.



Tabel 1. Monitor TTV Pasien

	Hari 1	Hari 2	Hari 3	Hari 4	
<b>TD:</b>	147/78	TD:	130/90 mmHg	TD:	139/76 mmHg
mmHg		152/80 mmHg			
<b>Nadi:</b>		<b>Nadi:</b>	<b>Nadi:</b>	<b>Nadi:</b>	
130x/m		130x/m	98x/m	77x/m	
<b>RR:</b>		<b>RR:</b>	<b>RR:</b>	<b>RR:</b>	
31x/m		35x/m	25x/m	22x/m	
<b>Suhu:</b>		<b>Suhu:</b>	<b>Suhu:</b>	<b>Suhu:</b>	
36,8°C		37°C	37,5°C	38,3°C	
<b>MAP:</b>		<b>MAP:</b>	<b>MAP:</b>	<b>MAP:</b>	
101%		104%	103%	97%	



Grafik 1. Tingkat Kesadaran Pasien

## PEMBAHASAN

Diagnosa yang ditegakkan pada pasien ini dilakukan setelah melakukan pemeriksaan fisik dan pemeriksaan penunjang. Pasien dalam hal ini mengalami penurunan kesadaran dan hemiplegi dextra. Kemungkinan tumor berdasarkan lobus fokal, yang dicurigai terjadi di bagian frontal, sehingga dapat menyebabkan hemiplegi dextra. Selain masalah motorik, tumor yang terletak pada lobus frontalis biasanya akan mengalami masalah penciuman (anosmia), penglihatan dan pembengkakan pada nervus optikus (papiledema) (Harsono., 2015). Gangguan penglihatan juga

dapat terjadi, hal tersebut dikarenakan karena terjadinya desakan adanya tumor itu sendiri. Gangguan penglihatan kemungkinan disebabkan karena adanya peningkatan intrakranial hingga terjadi desakan pada chiasma optikum, sehingga terjadi masalah penglihatan seperti penurunan visus pada kedua mata. Selanjutnya, pada pasien ini ditemukan terjadinya kekakuan otot pada ekstremitas. Hal ini sejalan dengan teori bahwa tumor di lobus frontalis dapat menyebabkan kelemahan tungkai dan lengan serta perubahan kepribadian seperti penurunan

tingkat intelektual (Simamora & Zanariah, 2016).

Hasil pemeriksaan CT-Scan pada SOL biasanya menunjukkan masa yang mendorong struktur otak sekitarnya, biasanya dikelilingi oleh jaringan edema yang terlihat jelas karena densitasnya yang lebih rendah. CT-scan merupakan salah satu hasil diagnostik penting untuk mengevaluasi pasien yang diduga menderita tumor otak. Karena sifatnya yang hiperdens, klasifikasi, perdarahan, atau invasi dapat dibedakan dengan jaringan sekitarnya. Pemberian zat kontras selama pemeriksaan CT-Scan akan membuat beberapa jenis tumor otak terlihat lebih jelas (Dogar et al., 2015).

Penanganan pada pasien SOL dapat didasarkan pada penyebab lesi. Pasien dengan tumor primer, eksisi sempurna atau tindakan pembedahan dapat dilakukan jika memungkinkan, tetapi biasanya sulit dilakukan, sehingga biasanya dilakukan radioterapi dan kemoterapi. Untuk hematom, pembedahan diperlukan dan lesi infeksi diobati dengan antibiotik. Penatalaksanaan pada pasien ini adalah dengan tindakan pembedahan dan pemberian terapi farmakologi untuk mengurangi gejala pada pasien. Pembedah dapat dilakukan untuk mengurangi kemungkinan tumor otak, memungkinkan pasokan cairan cerebrospinal, dan meningkatkan kemungkinan proses penyembuhan (Mardjono&Sidharta, 2007). Pada pasien ini, keluarga menolak untuk dilakukan tindakan pembedahan, keluarga pasien mengatakan jika dilakukan tindakan pembedahan akan memperlambat penyembuhan dan dapat menimbulkan komplikasi. Perawat dapat melakukan advokasi dimana dapat membantu keluarga pasien memahami berbagai informasi yang diterima dan

persetujuan untuk tindakan yang akan dilakukan kepada pasien (Afidah & Sulisno, 2013).

Gangguan perfusi serebral merupakan kondisi yang beresiko mengalami penurunan sirkulasi darah ke otak (SDKI, 2016). Perfusi jaringan otak dapat diperbaiki dengan pemberian terapi farmakologi dan non-farmakologi, salah satu terapi non-farmakologi untuk meningkatkan perfusi serebral yaitu dengan cara pemberian posisi head up 30°. Saat melakukan posisi head up 30° perlu memperhatikan fleksi, ekstensi dan rotasi kepala. Hal tersebut harus diperhatikan bahwa gerakan ini dapat menghambat kembalinya vena, yang pada gilirannya meningkatkan tekanan perfusi serebral, sehingga menyebabkan peningkatan tekanan intrakranial. Manfaat utama dilakukan head up 30° yaitu dapat menyebabkan cairan serebrospinal (CSS) terdistribusi dari kranial keruang subarachnoid spinal dan memfasilitasi venous retrun serebral. Selain itu, dapat menghasilkan metabolisme jaringan serebral yang lebih baik dan memaksimalkan oksigenasi jaringan otak, yang memungkinkan otak untuk berfungsi dengan optimal (Trisila et al., 2022). Hasil studi dari Pertami et al., (2017) ditemukan pengaruh yang signifikan saat melakukan head up 30o pada tingkat kesadaran pasien dan rata-rata tekanan arteri. Penelitian lainnya oleh Ginting et al., (2020) memperlihatkan adanya peningkatan kesadaran pasien dengan cedera kepala sedang sesudah dilakukan pemberian oksigen menggunakan rebreathing mask dengan aliran 8-10% dan head up 30°. Selanjutnya, hasil penelitian yang dilakukan oleh Huda (2017), menyebutkan bahwa pengaturan posisi head up 30° pada pasien cedera kepala memberikan hasil yang baik yaitu dapat



meningkatkan perfusi jaringan serebral yang efektif, sehingga dapat mempercepat penyembuhan pada pasien yang mengalami cedera kepala dan post kraniotomi.

Pada pasien ini, perfusi serebral sudah membaik yang dapat dilihat dari TTV pasien yang mulai stabil, terjadi peningkatan kesadaran, terjadi peningkatan fungsi otot dan tidak terjadi tanda-tanda peningkatan intrakranial.

Terdapat terapi farmakologi yang diberikan kepada pasien, yang pertama yaitu pemberian manitol. Manitol adalah salah satu diuretika osmotika yang paling umum digunakan untuk mengurangi tekanan tinggi intrakranial dan edema serebri. Gradient osmotik antara darah dan otak menyebabkan pemindahan cairan (Simamora & Zanariah, 2016; Wells et al., 2012). Menurut *The Brain Trauma Foundation* manitol dapat digunakan untuk terapi utama dalam pengelolaan masalah tekanan intrakranial yang tinggi (Bisri, 2013). Selain manitol, terapi farmakologi lain yang beriberikan untuk mengurangi masalah neurologis yaitu citicolin. Citicolin yaitu bentuk vitamin B kolin yang ditemukan di semua sel, berfungsi untuk membantu fungsi otak yang lebih luas, seperti memori, motorik dan kognitif. Selain itu, citicolin membantu mempertahankan membran sel otak (neurorepair) dan mencegah kerusakan sel (neuroproteksi). Dari hasil tes klinis, citicolin dapat diberikan secara oral maupun intravena. Pada pasien ini diberikan citiolin sebanyak 2x1 mg IV (Dojad et al., 2012; Qureshi et al., 2016; Taufiqurrohman & Sari, 2016).

## KESIMPULAN

Pada pasien ini masalah keperawatan utama yang diangkat adalah gangguan perfusi serebral tidak efektif. Ganggaun perfusi serebral tidak efektif merupakan kondisi beresiko dimana terjadi penurunan sirkulasi darah ke otak. Sehingga, intervensi keperawatan yang diberikan kepada pasien bertujuan untuk meningkatkan perfusi serebral pasien.

Salah satu intervensi keperawatan yang diterapkan yaitu dengan melakukan posisi head up 30°. Tujuan dilakukannya head up 30° yaitu untuk mengurangi tekanan intrakranial dan memungkinkan otak untuk berfungsi dengan optimal. Dari hasil pengamatan selama 4 hari pada pasien, melakukan head up 30° pada pasien terbukti dapat meningkatkan perfusi serebral pasien, yang ditandai dengan TTV pasien yang mulai stabil, terjadi peningkatan kesadaran, terjadi peningkatan fungsi otot dan tidak terjadi tanda-tanda peningkatan intrakranial. Hal tersebut sejalan dengan beberapa hasil penelitian yang sudah dilakukan bahwa melakukan head up 30° efektif untuk meningkatkan perfusi serebral.

## SARAN

Pemberian head up 30° harus dilakukan sedini mungkin untuk mencegah terjadinya tingkat keparahan pada pasien. Penelitian lebih lanjut perlu dilakukan untuk membahas mengenai intervensi keperawatan yang dapat digunakan untuk meningkatkan perfusi serebral. Pada studi kasus ini dilakukan hanya beberapa hari saja, sehingga perlu adanya penelitian dengan jangka waktu yang lebih panjang untuk melihat perubahan status pasien dengan SOL yang diberikan terapi farmakologi dan non farmakologi.

## DAFTAR PUSTAKA

- Ade Iwan Mutiudin, Ridal Sagala, Tuti Pahria, Yussy Kurnia Herliani, Hasniatisari Harun, E. P. (2020). Studi Kasus: Status Neurologi Pasien Space Occupying Lesion Dengan Hiv Dan Toxoplasmosis Cerebri. *Jurnal Perawat Indonesia*, 4(1), 43-53.
- Afidah, E. N., & Sulisno, M. (2013). Gambaran Pelaksanaan Peran Advokat Perawat Di Rumah Sakit Negeri Di Kabupaten Semarang. *Jurnal Management Keperawatan*, 1(2), 124-130.
- Bisri, D. Y. (2013). Mannitol for Intracranial Hypertension in Traumatic Brain Injury: is it still needed? *Jurnal Neuroanestesia Indonesia*, 2(3), 177-187.
- Dewanto G, Suwono WJ, Riyanto B, Turana Y. (2009). Panduan praktis: Diagnosis dan tatalaksana penyakit saraf. Jakarta: EGC
- Dogar T, Imran AA, Hasan M, Jaffar R, Bajwa R, Qureshi ID.(2015). Space occupying lesions of central nervous system: A radiological and histopathological correlation. *Biomedica*.31(1):15-20.
- Doijad RC, Pathan AB, Pawar NB, Baraskar SS, Maske VD, Gaikwad SL. (2012). Therapeutic Applications of Citicoline and Piracetam Fixed Dose Combination. *Asian J Biomedical and Pharm Sci.*; 2(12):15-20
- Ginting, L. R., Sitepu, K., & Ginting, R. A. (2020). Pengaruh Pemberian Oksigen Dan Elevasi Kepala 30° Terhadap Tingkat Kesadaran Pada Pasien Cedera Kepala Sedang. *Jurnal Keperawatan Dan Fisioterapi (Jkf)*, 2(2), 102112. <https://doi.org/10.35451/jkf.v2i>
- Harsono.(2015). Buku ajar neurologi klinis. Djogjakarta: Perimpunan dokter spesialis saraf Indonesia dengan Gadjah mada university press
- Huda, Nuh. (2017) Efektifitas Elevasi Kepala 30° Dalam Meningkatkan Perfusi Serebral Pada Pasien Post Trepanasi di Rumah Sakit Mitra Surabaya. *Jurnal Ilmiah Keperawatan Vol 12*, No 1.
- Hudak & Gallo (2010). Keperawatan Kritis Edisi 6. Jakarta; EGC
- Hutagalung T R, Dharmajaya R. (2021). Recent Updates on Experience, Treatment and Prevalence of Adult Brain Tumor : Single Center Study. *AANHS.* ;3(2):4-10
- Ketut, K. I., Phala, K. I. M., Putra, A., & Angga, I. M. (2022). Space Occupying Lesion ( Sol ) Cerebri. *Ganesha Medicine Journal*, 2(1), 16-21.
- Kiswanto, L., & Chayanti, N. (2021). Efektivitas Penerapan Elevasi Kepala Terhadap Peningkatan Perfusi Jaringan Otak Pada Pasien Stroke. *Frontiers in Neuroscience*, 14(1), 1-13.
- Longmore M, Wilkinson IB, Baldwin A, Wallin E. (2014). Oxford handbook of clinical medicine. Edisi ke-9. United States: Oxford University Press; hlm. 460.
- Mardjono M&Sidharta P. (2007). Neurologi klinis dasar. Jakarta: PT dian rakyat. hlm. 242.
- Miller K D, Ostrom Q T, et al. Brain and Other Central Nervous System Tumor Statistics. (2021). *Ca Cancer J Clin*. 2021;71:381-406 DOI: 10.3322/caac.21693
- Owonikoko, et al. (2014). Current Approaches to the Treatment of Metastatic Brain Tumours. *Nat Rev Clin Oncol.*, 11(4), pp. 203-

22.  
Perkins, A. (2016). Primary Brain Tumors in Adults: Diagnosis and Treatment. *Am Fam Physician*. 93(3), pp. 211-7.
- Pertami, S. B., Sulastyawati, S., & Anami, P. (2017). Effect Of 30° Head-Up Position On Intracranial Pressure Change In Patients With Head Injury In Surgical Ward Of General Hospital Of Dr. R. Soedarsono Pasuruan. *Public Health of Indonesia*, 3(3), 89-95. <https://doi.org/10.36685/phi.v3i3.131>
- Qureshi I, Endres JR. (2010). Citicoline: a novel therapeutic agent with neuroprotective, neuromodulatory, and neuroregenerative properties. *Nat Med J*
- Simamora, S. K., & Zanariah, Z. (2016). Space Occupying Lesions. *Neuroscience EEG Atlas*, 7(1), 110-110. [https://doi.org/10.5005/jp/books/12724\\_11](https://doi.org/10.5005/jp/books/12724_11)
- Smeltzer, S. C., & Bare, B. G. (2013). *Lokasi: Buku Ajar Keperawatan Medical Bedah Volume 1*. ECG. <https://onsearch.id/Record/IOS7039.slims-5163>
- Taufiqurrohman, & Sari, M. I. (2016). Manfaat Pemberian Sitikoline Pada Pasien Stroke Non Hemoragik ( SNH ) The Benefit of Citicoline for Non Hemoragic Stroke Patient. *J Medula Unila*, 6(1), 165-171.
- Trisila, E., Mukin, F. A., & Dikson, M. (2022). Pengaruh Pemberian Posisi Head Up 30 Derajat Terhadap Saturasi Oksigen Pada Pasien Stroke Di Igd Rsud Dr. T.C. Hillers Maumere Kabupaten Sikka. *Jurnal Ilmiah Wahana Pendidikan*, 8(16), 664-674. <https://doi.org/https://doi.org/10.5281/zenodo.7117769>
- Wells, R., Outhred, T., Heathers, J. A. J., Quintana, D. S., & Kemp, A. H. (2012). Matter Over Mind: A Randomised-Controlled Trial of Single-Session Biofeedback Training on Performance Anxiety and Heart Rate Variability in Musicians. *PLoS One*, 7(10). <https://doi.org/http://dx.doi.org/10.1371/journal.pone.0046597>
- Zairinal, R. A., Madjid, I. S., Ramli, Y., Lastri, D. N., & Mayza, A. (2018). Terapi Hiperosmolar Sebagai Tata Laksana Edema Serebri Pascacedera Kepala: Laporan Kasus Berbasis Bukti. *Majalah Kedokteran Neurosains Perhimpunan Dokter Spesialis Saraf Indonesia*, 36(1). <https://doi.org/10.52386/neurona.v36i1.49>