

Efektivitas penggunaan vein viewer pada pemasangan jalur vena neonatus: Literatur review

By Tanty Harjati

INFORMASI ARTIKEL

Received: November, 09, 2021

Revised: January, 04, 2022

Available online: January, 12, 2022

at : <http://ejournalmalahayati.ac.id/index.php/holistik>

**Efektivitas penggunaan *vein viewer* pada pemasangan jalur vena neonatus:
Literatur review**

Tanty Harjati*, Andi Amalia Wildani

Fakultas Ilmu Keperawatan, Universitas Indonesia

Korespondensi Penulis: Tanty Harjati. *Email: tanty.harjati@ui.ac.id

Abstract

Efficacy of vein viewer in pediatric peripheral intravenous access: A literature review

Background: Peripheral venous insertion especially in neonates is a simple thing, especially the technique needed and selection of the right venous line to produce a high success rate of insertion. Other risks faced in the venous insertion in neonates include repeated stabbing, pain, and infection. A venous Viewer is a tool that can help see a clearer picture of the venous line and reduce the risk of repeated stabbing.

Purpose: Determine the effectiveness of the use of veins viewed in the installation of the neonatal intravenous line.

Method: The form of a literature review, database searches are carried out through Proquest, Researchgate, and scholar articles, between 2017 and 2021.

Results: Based on the articles review the use of a vein viewer in neonates has great benefits in the process of inserting a venous line and makes it easier to visualize the vein before the procedure, so increasing the success of insertion at the first opportunity, the value of the pain scale is low and the length of stay of the venous catheter in the neonate's vein increases.

Keywords: Neonatus; Vein viewer; Vein finder; Transluminator

Pendahuluan: Pemasangan jalur vena perifer khususnya pada neonatus bukanlah suatu hal yang mudah, memerlukan teknik khusus dan pemilihan jalur vena yang tepat agar menghasilkan tingkat keberhasilan pemasangan yang tinggi. Risiko yang dihadapi dalam pemasangan jalur vena pada neonatus antara lain penusukan berulang, nyeri, dan timbulnya infeksi. *Vein Viewer* merupakan suatu alat yang dapat membantu melihat gambaran jalur vena menjadi lebih jelas serta menurunkan risiko penusukan berulang.

Tujuan: Mengetahui efektivitas penggunaan *vein viewer* pada pemasangan jalur vena neonatus.

Metode: Metode penelitian ini berupa *literatur review*, pencarian *database* dilakukan melalui *Proquest*, *Researchgate* dan artikel *scholar* antara tahun 2017 hingga tahun 2021. Terdapat 4 (empat) artikel yang sesuai kriteria pencarian.

Hasil: Berdasarkan 4 (empat) artikel literatur yang sesuai kriteria pencarian, penggunaan *vein viewer* pada neonatus memiliki kemanfaatan yang besar dalam proses pemasangan jalur vena dan memudahkan dalam visualisasi vena sebelum tindakan sehingga meningkatkan keberhasilan pemasangan dikesempatan pertama, nilai skala nyeri yang rendah dan lama menetapnya *catheter vena* di dalam pembuluh darah vena neonatus meningkat.

Kata Kunci: Neonatus; Vein viewer; Vein finder; Transluminator

DOI: <https://doi.org/10.33024/hjk.v15i4.5449>

PENDAHULUAN

Salah satu prosedur tindakan invasif yang paling sering dilakukan oleh perawat adalah pemasangan akses vena perifer (Murakami et al; 2017 ; Widyanti & Agustin, 2016). Pemasangan jalur vena perifer khususnya pada neonatus bukanlah suatu hal yang mudah, memerlukan teknik khusus dan pemilihan jalur vena yang tepat agar menghasilkan tingkat keberhasilan pemasangan yang tinggi. pada neonatus berisiko tinggi, pemasangan ini lebih sulit daripada pada orang dewasa karena diameter yang lebih kecil, kesulitan dalam meraba-*palpating* vena, dan memberikan visibilitas pada neonatus. Sering seorang perawat tidak dapat menemukan vena karena berbagai kendala yang dihadapi (Caglar et al. 2019 ; Setiasih et al, 2013).

Risiko yang dihadapi dalam pemasangan jalur vena pada neonatus antara lain penusukan berulang, nyeri dan infeksi. Selain mempertimbangkan tingkat keberhasilan, pemasangan jalur vena perifer juga memperhatikan risiko infeksi yang terjadi, sehingga pemasangan jalur vena perifer harus tetap mempertahankan prinsip-prinsip sterilitas sesuai standard dan menerapkan manajemen nyeri selama tindakan agar neonatus tidak mengalami nyeri yang berlebihan. Keadaan nyeri berlebih yang diterima oleh neonatus akan berdampak pada tumbuh kembang di kemudian hari. Manajemen nyeri yang digunakan pada neonatus antara lain penggunaan *non nutritive sucking*, pembedongan serta penggunaan sukrosa oral (Dewi, 2014 ; Stevens, et al. 2016 ; Hastuti et al, 2021).

Vein viewer adalah suatu perangkat pencari vena yang terdiri dari *near-infrared* (NIR)- *Light Emitting Diode* (LED) berdaya tinggi, yang merupakan sumber cahaya, kamera sensitif inframerah, sensor untuk menangkap dan memformat gambaran secara *real time*, serta

memiliki keuntungan meningkatkan kontras dari *subcutaneous veins* (Chen et al. 2013 ; Heru et al, 2021).

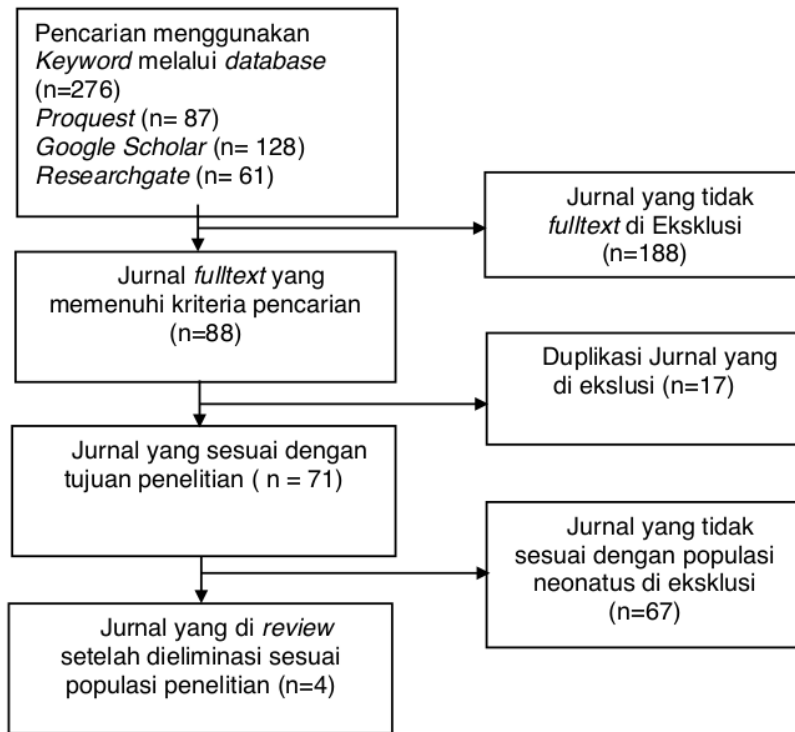
Ada dua prinsip dasar untuk pencari vena antara lain cahaya yang dipantulkan dan transiluminasi. Jenis cahaya yang dipantulkan umumnya di arahkan pada tangan menggunakan alat *vein scanner* atau perangkat lainnya yang sejenis. Cahaya dari jalur vena di pantulkan dan gambar ditangkap oleh kamera peka cahaya (*Light Sensitive Camera*) pada panjang gelombang tertentu. Sedangkan pada transluminasi, cahaya masuk menembus kulit dan jaringan diikuti dengan tangkapan gambaran oleh kamera di permukaan tubuh (Kauba, et al. 2018 ; Perdana et al, 2020).

Sumber cahaya dapat dianggap sebagai komponen utama perangkat dengan rentang spektrum elektromagnetik 740 nm hingga 940 nm, cahaya dapat menembus hingga sekitar 5 mm dari jaringan kulit mencapai vena subkutan bersama dengan sel-sel lemak, arteri, dan saraf. Penetrasi kulit cahaya dengan berbagai panjang gelombang. Panjang gelombang bawah 200–400 nm hanya dapat mencapai lapisan kulit epidermis, sedangkan 400–600 nm hingga lapisan kulit dermis, dan 600–700 nm dapat mencapai kulit jaringan subkutan (Chandra, et al. 2017 ; Ahzani, 2020).

METODE

Metode penelitian ini berupa SLR (*Systematic literatur review*) dengan pencarian *database* yang dilakukan melalui *Proquest*, *Researchgate* dan artikel *scholar* dengan kata kunci Neonatus, vein *Viewer*, vein *finder* dan *Transluminator* berbahasa Inggris, teks lengkap antara tahun 2017 hingga tahun 2021. Dari hasil penelusuran artikel, Terdapat 4 (empat) artikel yang sesuai kriteria meliputi 1 (satu) penelitian meta analisis dan 3 (tiga) penelitian eksperimen.

Gambar. Alur Prisma Proses Pengambilan Literature



Tanty Harjati*, Andi Amalia Wildani

Fakultas Ilmu Keperawatan, Universitas Indonesia

Korespondensi Penulis: Tanty Harjati. *Email: tanty.harjati@ui.ac.id

DOI: <https://doi.org/10.33024/hjk.v154.5449>

Tabel. penggunaan vein viewer pada pemasangan jalur vena neonatus di berbagai negara dalam rentang tahun 2017-2021.

Nama / tahun	Jenis alat	Tempat penelitian	Sampel	Metode	Hasil
Inal & Demir 2018	Infrared vein Visualisation Device.	Pediatric Patient	54 responden	Eksperimen	Angka keberhasilan pemasangan kateterisasi intravena perifer pada kelompok intervensi jauh lebih tinggi dibandingkan dengan kelompok kontrol (40.7%; P = 0.028). dan juga, skala nyeri anak pada kelompok intervensi secara signifikan lebih rendah dari pada kelompok kontrol (P < 0.05).
Rusel <i>et al.</i> 2017	- Bicycle Light - Cold Light	NICU	114 responden	Eksperimen	Perbandingan kesuksesan antara pemasangan infus menggunakan red silicone LED bicycle light dan cold light dalam proses peningkatan efektifitas penggunaannya merupakan suatu hal yang efektif di lingkungan pelayanan yang tidak ada alat transluminator, klinisi harusnya dapat mempertimbangkan penggunaan red LED bicycle light klinis menemukan kasus akses vena sulit pada bayi Mayoritas (94.8%) responden mengatakan bahwa pembuluh darah vena lebih mudah dilihat dengan bicycle light dibandingkan dengan cold light (87.6%) dan control group yang tidak menggunakan transluminasi (42.6%)

Tanty Harjati*, Andi Amalia Wildani

Fakultas Ilmu Keperawatan, Universitas Indonesia
Korespondensi Penulis: Tanty Harjati. *Email: tanty.harjati@ui.ac.id

DOI: <https://doi.org/10.33024/hjk.v15i4.5449>

Efektivitas penggunaan vein viewer pada pemasangan jalur vena neonatus: Literatur review

Caglar <i>et al.</i> 2019	Accuvein AV 400 Transluminator	NICU	90 responden	Eksperimen	Penggunaan alat visualisasi vena pada neonatus memiliki tingkat kesuksesan yang tinggi pada kesempatan pertama pemasangan jalur vena, nilai skala nyeri yang rendah dan lama menetapnya catheter vena di dalam pembuluh darah vena bayi meningkat
Vyas <i>et al.</i> 2021	Infrared vein Visualisation Device		23 artikel	Meta analisis	Penggunaan visualisasi vena pada neonatus memiliki tingkat kesuksesan yang tinggi pada kesempatan awal pemasangan jalur vena, nilai skala nyeri yang rendah dan memiliki efektivitas yang lebih tinggi pada bayi dengan usia gestasi yang lebih besar.

Tanty Harjati*, Andi Amalia Wildani

Fakultas Ilmu Keperawatan, Universitas Indonesia
Korespondensi Penulis: Tanty Harjati. *Email: tanty.harjati@ui.ac.id

DOI: <https://doi.org/10.33024/hjk.v15i4.5449>

PEMBAHASAN

Berdasarkan penelitian yang dilakukan oleh Caglar *et al* (2019) yang dilakukan pada bulan Juni 2016 hingga bulan April 2017, menyebutkan bahwa: Durasi pemasangan jalur vena (dalam satuan detik) secara signifikan lebih rendah pada kelompok *infrared* (8.70 ± 2.56) dibandingkan dengan kelompok yang menggunakan alat transluminasi dan kelompok kontrol. Keberhasilan pemasangan jalur vena pada kesempatan pertama secara signifikan lebih tinggi pada kelompok *infrared* (80%) dan kelompok kontrol (86.7%) dibandingkan dengan kelompok transluminasi (60%). Lama menetapnya *catheter vena* di dalam pembuluh darah secara signifikan lebih tinggi pada kelompok *infrared* (1.57 ± 0.50) dibandingkan dengan kelompok transluminasi (1.27 ± 0.45) dan kelompok kontrol (1.27 ± 0.45). Parameter fisiologis pada periode *pre* dan *post* intervensi dari ketiga kelompok tidak ada perbedaan yang signifikan pada pengukuran suhu dan nadi, akan tetapi pernapasan neonatus secara signifikan lebih rendah pada kelompok *infrared* (51.93 ± 5.12) dibandingkan dengan kelompok kontrol (55.27 ± 8.50) dan kelompok transluminasi (58.03 ± 10.56).

Penelitian yang dilakukan oleh Russel *et al* (2017), berdasarkan hasil survey dari 114 responden menyebutkan bahwa pembuluh darah vena bayi menjadi lebih mudah dilihat pada kelompok yang menggunakan *bicycle light transluminasi* (94.8%) dibandingkan dengan kelompok yang menggunakan *cold light* (87.6%) dan kelompok kontrol (42.6%). Di area pelayanan yang tidak memiliki alat *transluminasi*, dapat dipertimbangkan penggunaan red LED *bicycle light* ketika merawat bayi dengan jalur vena yang sulit.

Menurut literatur review terhadap penelitian yang dilakukan oleh Vyas *et al* (2021) menyebutkan bahwa dari 23 artikel yang memenuhi kriteria inklusi, hanya ada 3 penelitian *randomized controlled trial* (RCT) terkait *vein viewer* pada kelompok *infant* dan anak. Lebih lanjut lagi menurut Vyas *et al* (2021) bahwa penggunaan visualisasi vena pada neonatus memiliki tingkat kesuksesan yang tinggi dikesempatan awal pemasangan jalur vena, nilai skala nyeri yang rendah dan memiliki efektivitas yang lebih tinggi pada bayi dengan usia gestasi yang lebih besar.

Tanty Harjati*, Andi Amalia Wildani

Fakultas Ilmu Keperawatan, Universitas Indonesia
Korespondensi Penulis: Tanty Harjati. *Email: tanty.harjati@ui.ac.id

DOI: <https://doi.org/10.33024/hjk.v15i4.5449>

3

hasilnya pun sejalan dengan penelitian yang dilakukan oleh Russel *et al* (2017) dan Caglar *et al* (2019).

Penelitian yang dilakukan oleh Inal & Demir (2018) yang melibatkan 54 responden anak dengan rentang usia 0-3 tahun menyebutkan bahwa angka keberhasilan pemasangan jalur vena perifer pada kelompok intervensi jauh lebih tinggi dibandingkan dengan kelompok kontrol (40.7%; $P = 0.028$) dan juga, skala nyeri anak pada kelompok intervensi secara signifikan lebih rendah dari pada kelompok kontrol ($P < 0.05$).

Dengan demikian pemasangan jalur vena perifer merupakan suatu hal yang umum dilakukan pada neonatus yang dirawat di rumah sakit, hal-hal yang membuat pemasangan jalur vena perifer pada neonatus menjadi suatu hal lebih menantang antara lain pembuluh darah neonatus berukuran kecil, pembuluh darah yang kolaps, warna kulit neonatus serta sudut pemasangan jalur vena perifer (Naik & Rayani, 2019).

Pemasangan jalur vena perifer pun harus tetap memperhatikan berbagai faktor risiko yang terjadi, diantaranya peningkatan rasa nyeri neonatus selama proses pemasangan jalur vena perifer, sehingga diperlukan suatu manajemen nyeri yang dilakukan sebelum, selama dan sesudah tindakan. *Aseptic precaution* selama pemasangan, kebersihan tangan dan *non-touch techniques* selama perawatan area pemasangan jalur vena dapat membantu menurunkan risiko infeksi di area insersi (Yanti, 2018 ; Naik & Rayani, 2019).

Berdasarkan 4 (empat) artikel literatur yang sesuai kriteria pencarian, penggunaan vein viewer pada neonatus memiliki kemanfaatan yang besar dalam proses pemasangan jalur vena dan memudahkan dalam visualisasi vena sebelum tindakan sehingga meningkatkan keberhasilan pemasangan dikesempatan pertama, nilai skala nyeri yang rendah dan lama menetapnya *catheter vena* di dalam pembuluh darah vena neonatus meningkat. hal tersebut dapat terlihat dalam tabel. Tabel tersebut menunjukkan beberapa penelitian dalam penggunaan vein viewer pada pemasangan jalur vena neonatus diberbagai negara.

SIMPULAN

Pemasangan jalur vena pada neonatus merupakan suatu hal yang menantang, tidak

Efektivitas penggunaan vein viewer pada pemasangan jalur vena neonatus: Literatur review

mudah, berisiko terjadinya peningkatan nyeri saat proses pemasangannya, penusukan berulang, dan risiko infeksi yang keseluruhannya berdampak pada kondisi kesehatan neonates dikemudian hari.

Meskipun literatur yang ditemukan terkait penggunaan vein viewer pada neonatus tidak sebanyak literatur pada kelompok anak dan dewasa, akan tetapi literatur terkait yang menyatakan bahwa *vein viewer* memiliki efektivitas yang tinggi, khususnya dalam keberhasilan pemasangan jalur vena di kesempatan pertama, nilai skala nyeri yang rendah dan lama menetapnya *catheter vena* di dalam pembuluh darah bayi meningkat, yang tentunya ikut berdampak pada meningkatkan keselamatan neonatus dari cedera yang didapat akibat pemasangan jalur vena berulang (Widayati, 2014; Caglar, 2019). Selain itu juga, pengalaman dalam kanulasi dan pengetahuan terhadap perangkat yang digunakan juga dapat mempengaruhi hasil pemasangan (Mawaddah, 2021 ; Vyas, 2021).

Berdasarkan hasil telaah artikel pada table menunjukkan bahwa, keseluruhan artikel yang membahas penggunaan *vein viewer* pada neonatus menunjukkan hasil yang signifikan untuk dapat di terapkan di pelayanan kesehatan dan membantu tenaga kesehatan dalam melakukan tindakan pemasangan jalur vena pada pasien neonatus. Walaupun harga perangkat relatif mahal dan mungkin tidak tersedia pada rumah sakit yang kecil atau klinik, sehingga Penulis merekomendasikan penggunaan alat *vein viewer* untuk dapat di fasilitasi dan digunakan di semua ruang pelayanan neonatus.

DAFTAR PUSTAKA

- Ahzani, Y. (2020). Penggunaan Vein Viewer Oleh Perawat Dalam Melakukan Tindakan Venipuncture Pada Pasien Anak. *JKEP*, 5(1), 22-28.
- Caglar, S., Büyükyılmaz, F., Bakoglu, I., Inal, S., & Salihoglu, Ö. (2019). Efficacy of vein visualization devices for peripheral intravenous catheter placement in preterm infants: a randomized clinical trial. *The Journal of perinatal & neonatal nursing*, 33(1), 61-67.
- Chandra, F., Wahyudianto, A., & Yasin, M. (2017, May). Design of vein finder with multi tuning wavelength using RGB LED. In *Journal of Physics: Conference Series* (Vol. 853, No. 1, p. 012019). IOP Publishing.
- Chen, A., Nikitczuk, K., Nikitczuk, J., Maguire, T., & Yarmush, M. (2013). Portable robot for autonomous venipuncture using 3D near infrared image guidance. *Technology*, 1(01), 72-87.
- Dewi, R. S. (2014). *Efektifitas Sukrosa Oral Terhadap Respon Nyeri Akut Pada Neonatus Yang Dilakukan Tindakan Pemasangan Infus* (Doctoral dissertation, Riau University).
- Hastuti, W., Pujiwati, S., & Apriliyanti, R. (2021). Pemberian Air Susu Ibu (ASI) Dan Dextrose 5% Untuk Mengurangi Nyeri Pemasangan Infus Pada Neonatus (Breast Milk And Dextrose 5% To Reduce The Pain Of Infusion In Neonates). *Jurnal Ilmu Keperawatan Maternitas*, 4(1), 27-36.
- Heru, H., Purwanto, S., & Ningsih, N. (2021). *Pengembangan Prototype Portable Simple Visual Vein Sebagai Alat Pemindai Pembuluh Darah Vena Metakarpal Berbasis Infra Merah* (Doctoral dissertation, Sriwijaya University).
- Inal, S., & Demir, D. (2021). Impact of peripheral venous catheter placement with vein visualization device support on success rate and pain levels in pediatric patients aged 0 to 3 years. *Pediatric emergency care*, 37(3), 138-144.
- Kauba, C., & Uhl, A. (2018, February). Shedding light on the veins-reflected light or transillumination in hand-vein recognition. In *2018 International Conference on Biometrics (ICB)* (pp. 283-290). IEEE.
- Mawaddah, E., Rusmini, R., Ningsih, M. U., & Mardiatun, M. (2021). Penerapan Konsep Atraumatic Care Saat Pemasangan Infus dan Venipunktur pada Anak. *Jurnal Keperawatan*

Tanty Harjati*, Andi Amalia Wildani

Fakultas Ilmu Keperawatan, Universitas Indonesia
Korespondensi Penulis: Tanty Harjati. *Email: tanty.harjati@ui.ac.id

DOI: <https://doi.org/10.33024/hjk.v15i4.5449>

Efektivitas penggunaan vein viewer pada pemasangan jalur vena neonatus: Literatur review

- Terpadu (Integrated Nursing Journal)*, 3(1), 17-27.
- Murakami, Y., Ohno, Y., Nishimura, M., Kido, M., & Yamada, K. (2017). Evaluating the Effectiveness of a Vascular Access Imaging Device Used in Training Recently Graduated Nurses. *Journal of Robotics and Mechatronics*, 29(2), 346-352.
- Naik, V. M., Mantha, S. S. P., & Rayani, B. K. (2019). Vascular access in children. *Indian journal of anaesthesia*, 63(9), 737.
- Perdana, A., Manggala, S. K., & Karina, A. (2020). Perbandingan Keberhasilan Insersi Kanul Intravena Antara Penggunaan dan Tanpa Penggunaan Pemindai Vena pada Pasien Pediatrik. *Majalah Anestesia & Critical Care*, 38(3), 176-184.
- Russell, N. J., Bassett, P., & Chang, J. (2018). Low-Cost Bicycle Lights vs. Cold Lights for Visualizing Neonatal Veins. *Journal of tropical pediatrics*, 64(3), 202-207.
- Setiasih, Y., Fatimah, S., & Rahayu, S. Y. (2013). Peripherally Inserted Central Catheter dan Pemberian Terapi Intravena pada Neonatus. *Jurnal Keperawatan Padjadjaran*, 1(2).
- Stevens, B., Yamada, J., Ohlsson, A., Haliburton, S., & Shorkey, A. (2016). Sucrose for analgesia in newborn infants undergoing painful procedures. *Cochrane database of systematic reviews*, (7).
- Vyas, V., Sharma, A., Goyal, S., & Kothari, N. (2021). Infrared vein visualization devices for ease of intravenous access in children: hope versus hype. *Anaesthesiology Intensive Therapy*, 53(1).
- Widayati, F., Arief, Y. S., & Pradanie, R. (2014). Peningkatan patensi pemasangan iv line pada neonatus dengan penggunaan elastic bandage. *Pedimaternal Nursing Journal*, 2(2).
- Widyanti, A., & Agustini, N. (2016). Gambaran Prosedur Pemasangan Akses Intravena yang Dilakukan Oleh Perawat Kepada Balita: Pilot Studi. *Jurnal Keperawatan Indonesia*, 19(3), 145-151.
- Yanti, R. D. (2018). *Asuhan Keperawatan Pada Anak Yang Mengalami Flebitis Akibat Terapi Intravena Dengan Penerapan Kompres Aloe Vera Di Ruang Ayyub 3 RS Roemani Muhammadiyah Semarang* (Doctoral dissertation, Universitas Muhammadiyah Semarang).

Tanty Harjati*, Andi Amalia Wildani

Fakultas Ilmu Keperawatan, Universitas Indonesia
Korespondensi Penulis: Tanty Harjati. *Email: tanty.harjati@ui.ac.id

DOI: <https://doi.org/10.33024/hjk.v15i4.5449>

Efektivitas penggunaan vein viewer pada pemasangan jalur vena neonatus: Literatur review

ORIGINALITY REPORT

2%

SIMILARITY INDEX

PRIMARY SOURCES

1	repository.unair.ac.id Internet	26 words — 1%
2	www.ejurnalmalahayati.ac.id Internet	17 words — 1%
3	repo.stikesicme-jbg.ac.id Internet	10 words — < 1%

EXCLUDE QUOTES ON

EXCLUDE MATCHES < 10 WORDS

EXCLUDE BIBLIOGRAPHY ON