

## **TINDAKAN PERCUTANEOUS CORONARY INTERVENTION (PCI) DAN INTRAVASCULAR ULTRASOUND (IVUS) DENGAN TEKNIK DOUBLE PUNCTURE PADA KASUS CORONARY ARTERY DISEASE (CAD)**

**Subagyo<sup>1\*</sup>, Putu Irma Wulandari<sup>2</sup>, Kusman<sup>3</sup>, Putu Adi Susanta<sup>4</sup>**

<sup>1-4</sup>Program Studi Sarjana Terapan Teknologi Radiologi Pencitraan di Akademi Teknik Radiodiagnostik dan Radioterapi Bali

<sup>\*</sup>Email Korepondensi: bag75cath@gmail.com

**Abstract: Percutaneous Coronary Intervention (PCI) and Intravascular Ultrasound (IVUS) with Double Puncture Technique in Cases of Coronary Artery Disease (CAD).** In general, PCI procedures at Santo Borromeus Hospital use only one access, namely the radial artery or femoral artery only. In the case of CAD, RCA Chronic Total Occlusion (CTO) in this patient, because the visualization of the distal RCA was not visible, for this reason the doctor decided to use a double puncture technique, namely from the radial and femoral arteries accompanied by Intravascular Ultrasound (IVUS) modality for the examination process. run more optimally and the final result of the action is optimal. The aim of this research is to see and add to how Percutaneous Coronary Intervention (PCI) and Intravascular Ultrasound (IVUS) with the Double Puncture Technique are performed in cases of Coronary Artery Disease (CAD). Increase knowledge for radiographers about their role in the cardiac catheterization procedure room. This type of research is qualitative with a case study approach. The research subjects were 1 radiographer and 1 interventional cardiologist. The research location is the Cardiac Catheterization Room at Santo Borromeus Hospital, Bandung. From the results of research, the actions of Percutaneous Coronary Intervention (PCI) and Intravascular Ultrasound (IVUS) with the Double Puncture Technique in cases of Coronary Artery Disease (CAD) in the Cardiac Catheterization Room at Santo Borromeus Hospital Bandung are in accordance with theory, journals and literature as well as the Cardiac Catheterization Laboratory Guidelines and Blood vessel. The projection used for the PCI procedure in this case, namely for cannulation of the RCA blood vessels, is LAO 40°, after entering the osteal, images are taken with a projection of LAO 40° Cranial 10-15°, Frontal Cranial 30°, then an additional RAO 30°. Some of the tasks and roles of radiographers in PCI actions are that basically there is no significant difference between the tasks carried out by radiographers in SKKNI and in the field.

**Keywords :** CAD, Double Puncture, IVUS, PCI

**Abstrak: Tindakan Percutaneous Coronary Intervention (PCI) dan Intravascular Ultrasound (IVUS) dengan Teknik Double Puncture pada Kasus Coronary Artery Disease (CAD).** Pada umumnya tindakan PCI yang ada di RS Santo Borromeus menggunakan satu akses saja yaitu arteri radialis atau arteri femoralis saja. Pada kasus CAD, RCA Chronic Total Occlusion (CTO) pada pasien ini, karena visualisasi distalnya RCA tidak terlihat, dengan alasan pertimbangan itu maka dokter memutuskan menggunakan teknik *double puncture* yaitu dari arteri radial dan femoral disertai dengan modalitas *Intravascular Ultrasound* (IVUS) agar proses pemeriksaan berjalan lebih maksimal dan hasil akhir dari tindakan yang optimal. Tujuan dari penelitian ini adalah melihat dan menambah bagaimana tindakan *Percutaneous Coronary Intervention* (PCI) dan *Intravascular Ultrasound* (IVUS) dengan Teknik *Double Puncture* pada kasus *Coronary Artery Disease* (CAD). Menambah pengetahuan bagi radiografer apa peranannya di ruang tindakan kateterisasi jantung. Jenis penelitian ini adalah

kualitatif dengan pendekatan studi kasus. Subyek penelitian adalah 1 orang radiografer dan 1 orang dokter spesialis jantung intervensi. Lokasi penelitian di Ruang Kateterisasi Jantung RS Santo Borromeus Bandung. Dari hasil penelitian tindakan *Percutaneous Coronary Intervention* (PCI) dan *Intravascular Ultrasound* (IVUS) dengan Teknik *Double Puncture* pada kasus *Coronary Artery Disease* (CAD) di Ruang Kateterisasi Jantung RS Santo Borromeus Bandung sudah sesuai dengan teori, journal dan literatur serta Pedoman Laboratorium Katererisasi Jantung dan Pembuluh Darah. Proyeksi yang digunakan untuk tindakan PCI pada kasus ini yaitu untuk Kanulasi pembuluh darah RCA adalah LAO 40°, setelah masuk di osteal baru diambil pengambilan gambar dengan proyeksi LAO 40° Cranial 10-15°, Frontal Cranial 30°, lalu tambahan RAO 30°. Beberapa tugas dan peranan radiografer dalam tindakan PCI adalah pada dasarnya tidak ada perbedaan yang signifikan antara tugas yang dilakukan Radiografer dalam SKKNI dan di lapangan.

**Kata Kunci :** CAD, *Double Puncture*, IVUS, PCI

## PENDAHULUAN

Penyakit kardiovaskular atau *Cardiovascular Disease* (CVD) merupakan sekelompok penyakit yang meliputi jantung dan pembuluh darah. Termasuk penyakit jantung koroner, penyakit arteri koroner dan sindrom koroner akut. Penyakit Jantung Koroner (PJK) adalah penyakit yang disebabkan adanya plak yang menumpuk di dalam arteri koroner yang menyuplai oksigen ke jantung. Hal ini bisa membuat aliran oksigen ke jantung terhambat dan menyebabkan angina, atau rasa nyeri dan tidak nyaman di bagian dada. Apabila tidak diatasi, kondisi ini bisa menyebabkan penyakit jantung koroner. Penyakit jantung koroner merupakan penyebab utama kematian baik di negara maju maupun negara berkembang (Arini & Umam, 2020).

*World Health Organization* (WHO) menyatakan bahwa penyakit jantung merupakan penyebab kematian nomor satu di dunia dan 60% dari seluruh penyebab kematian penyakit jantung adalah penyakit jantung iskemik dari Kemenkes RI, 2016. Diperkirakan pada tahun 2030 akan ada sebanyak 23,6 juta orang di dunia akan meninggal karena penyakit kardiovaskular. Di Indonesia sendiri dengan data yang berasal dari Riskesdas 2013 menyatakan bahwa prevalensi PJK (penyakit jantung koroner) pada penduduk usia > 15 tahun berdasarkan wawancara yang pernah didiagnosis oleh tenaga kesehatan akan mempunyai gejala subyektif PJK di Indonesia sebesar 1,6 persen (Omran dkk, 2022).

Dengan berkembangnya zaman seperti sekarang ini, ada beberapa tindakan yang dapat digunakan untuk menemukan kelainan pada jantung. Tindakan tersebut dibagi menjadi dua yaitu tindakan diagnostik invasif dan tindakan intervensi tanpa pembedahan. Tindakan diagnostik invasif merupakan tindakan untuk mendiagnosa kelainan yang ada pada pembuluh darah jantung yaitu koroner dengan memasukan kateter melalui pembuluh darah arteri. Tindakan diagnostik invasif meliputi: *Coronary Angiogram* (CAG), *Right Heart Catheterization* (RHC). Tindakan intervensi tanpa pembedahan merupakan tindakan yang dilakukan untuk mengobati penyakit jantung koroner dengan cara memasukkan alat berupa balon yang dikembangkan, dan pemasangan *stent* untuk membuka pembuluh darah jantung yang mengalami sumbatan. Beberapa tindakan intervensi tanpa pembedahan meliputi diantaranya adalah: *Percutaneous Coronary Intervention* (PCI), *Balloon Mitral Valvuloplasty* (BMV), *Amplatzer Septal Occluder* (ASO) closure, dan *Amplatzer Ductal Occluder* (ADO) closure (Poedjomartono & Trikasjono, 2015).

Salah satu tindakan yang cukup banyak ditangani di Kota Bandung dalam radiologi intervensi yakni *Percutaneous Coronary Intervention* (PCI). PCI merupakan tindakan melebarkan penyempitan *arteri koroner* dengan menggunakan balon dan *stent* yang diarahkan melalui kateter. Permasalahan kesehatan yang sering

ditangani pada pemeriksaan PCI seperti *Coronary Artery Disease* (CAD) saat ini menjadi permasalahan utama dunia yang menyebabkan peningkatan angka kematian. Tindakan PCI yang dilakukan di RS Santo Borromeus Bandung dengan kasus yang berbeda-beda. Sebelum setuju dilakukan tindakan PCI, pasien dilakukan tindakan *Coronary Angiogram* (CAG) untuk melihat dan mendiagnosa pembuluh darah koroner. Jika terdapat penyumbatan pada pembuluh darah koroner, maka akan dilanjutkan dengan tindakan PCI, diharapkan dapat membuka kembali saluran pembuluh darah koroner yang tersumbat dengan menggunakan balon dan memasang ring jantung atau *stent* untuk tetap menjaga pembuluh darah agar tetap terbuka.

Pada umumnya tindakan PCI yang ada di RS Santo Borromeus menggunakan satu akses saja yaitu arteri radialis atau arteri femoralis saja. Pada kasus CAD, RCA *Chronic Total Occlusion* (CTO) pada pasien ini, karena visualisasi distalnya RCA tidak terlihat, dengan alasan pertimbangan itu maka dokter memutuskan menggunakan teknik *double puncture* yaitu dari arteri radial dan femoral disertai dengan modalitas *Intravascular Ultrasound* (IVUS) agar proses pemeriksaan berjalan lebih maksimal dan hasil akhir dari tindakan yang optimal. *Intravascular Ultrasound* (IVUS) memungkinkan evaluasi ekspansi *stent* yang lebih tepat daripada *Quantitative Coronary Analysis* (QCA) dan mendeteksi mal-aplikasi *stent* (2). Beberapa investigasi IVUS telah menunjukkan bahwa ekspansi *stent* yang tidak adekuat dan mal-posisi terus menjadi indikator utama trombosis *stent*. Metode ini tidak digunakan secara rutin dalam praktik sehari-hari, mahal, memakan waktu, dan membutuhkan pelatihan khusus (Omran dkk, 2022).

Pada tindakan tersebut alat angiografi didukung dengan adanya *software* aplikasi *stent boost* atau istilah umumnya disebut *Enhanced Stent Imaging* (ESI). *Stent Boost* atau *Enhanced Stent Imaging* (ESI) adalah teknologi pencitraan yang baru-baru ini ditemukan untuk meningkatkan kualitas

dan visibilitas *stent*. Kegunaan umum yang sering dimanfaatkan seorang intervensionis adalah dalam penentuan posisi *stent* yang akurat terhadap lesi, *stent* lain, *side branch*, mengenali adanya *stent underexpansion*, membedakan *stent* dengan kalsifikasi pada dinding arteri, mengawasi komplikasi yang mungkin terjadi, serta evaluasi *stent* setelah *high pressure post-dilatation*.

## METODE

Jenis penelitian yang dilakukan adalah penelitian kualitatif bersifat deskriptif analitik dengan pendekatan studi kasus. Desain penelitian yang digunakan pada penelitian ini adalah deskriptif analitik dengan pendekatan cross sectional yang menekankan pada waktu pengamatan dalam satu kali pada satu waktu yang dilakukan. Penelitian ini dilakukan di Ruang Kateterisasi Jantung RS Santo Borromeus Bandung. Penelitian ini dilakukan mulai bulan Mei sampai dengan Juli 2023. Subjek dalam penelitian adalah seorang dokter spesialis jantung dan radiografer yang berkompetensi melakukan tindakan intervensi jantung. Analisis data dengan cara mengobservasi hasil wawancara dengan dokter spesialis jantung dan radiographer dan mengumpulkan dokumen-dokumen yang mendukung data berupa foto dan video pada waktu pemeriksaan.

Prosedur Pemeriksaan Tindakan PCI dan Peranan Radiografer di dalam Tindakan PCI dan IVUS dengan Teknik Double Puncture pada kasus *Coronary Artery Disease* (CAD). Pasien laki-laki, usia 47 tahun, permintaan pemeriksaan PCI dengan IVUS dengan diagnosa atau klinis CAD dengan RCA CTO pro PCI. prosedur *Percutaneous Coronary Intervention* (PCI) dimulai dengan angiografi koroner terlebih dahulu. Pasien tiba di ruang tindakan laboratorium *catheterization* (cathlab) RS Santo Borromeus pada tanggal 27 Desember 2022 pukul 08: 40 WIB. Pasien dikirim dari ruang rawat inap Maria 4. Kondisi saat datang terpasang infus NaCl 0.9% di tangan kiri, tidak ada keluhan apapun yang di rasakan, pasien

dalam kondisi tenang. Pasien akan dilakukan tindakan PCI dengan IVUS di RCA dengan diagnosa CAD dengan RCA CTO. Pasien sebelumnya pernah dilakukan tindakan *Coronary Angiografi* di RS Santo Borromeus pada tanggal 30 November 2022 dengan diagnosa saat itu adalah Hasil CT Angiografi: RCA CTO dan hasil yang didapat ternyata benar yaitu CTO di pembuluh darah RCA.

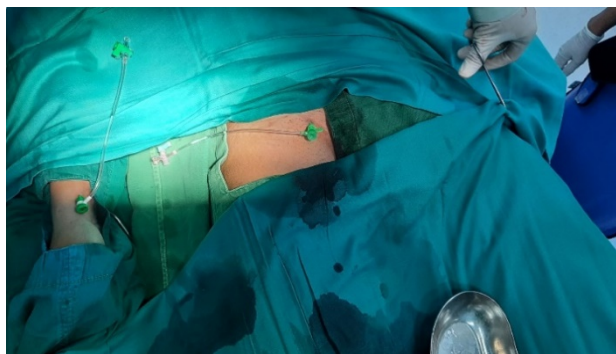
Persiapan pasien sehari sebelum tindakan pasien diperiksa: Hb, Ht, Leukosit, Trombosit, PT, APTT, Ureum Kreatinin, SGOT/ SGPT, GDS, HbsAg, Anti HCV. Sebelum dirawat atau dilakukan tindakan sudah ada hasil Swab PCR dan hasilnya dinyatakan negatif. Cukur dibagian inguinal kiri dan kanan sebelum tindakan, cukur juga dibagian pergelangan tangan kanan dan beri saleb lidocaine pada daerah penusukan (Radial/Femoral) satu jam sebelum tindakan. Persiapan mental dengan menjelaskan pada pasien tentang prosedur tindakan, manfaat dan komplikasi yang dapat terjadi serta pasien diminta untuk mengisi *informed consent*. Persiapan terakhir yaitu fisik dengan melakukan pengecekan persiapan fisik sebelum PCI mencakup; pasien tidak perlu puasa, tetapi hanya makan ringan saja kecuali pasien puasa makan sekitar 4-6 jam sebelum tindakan dengan anasthesi umum, dan pencatatan tinggi badan, berat badan diukur lalu dicatat tanda-tanda vital diukur tekanan darah, *heart rate*, memasang IV *line*.

Persiapan alat dan bahan yaitu pesawat angiografi model monoplan ceiling dengan flat detector 20 Inch, x-ray generator 100 kW, voltage range adalah 40-125 kV, maximum current 1000mA at 100kV, Generator Capacity 300 mA. Spesifikasi IVUS Volcano yaitu Operating System: Window Xp,

processor: Dual Intel Xeon Processor 2.8 Ghz, Memory 2GB RAM, Hard Drive Capacity: 250 GB Hard Drive, asesoris yang diperlukan untuk system Volcano Revolution 45 MHz *Rotational Imaging Catheter* untuk pencitraan ultrasonografi intravascular yang terdiri dari Patient Intreface Module (PIM) yang disebut SpinVision, PIMr yang dapat dengan mudah dihubungkan ke kabel PIM sistem Volcano yang ada. Spesifikasi Teknis: Imaging Catheter 45 MHz Rotational, Jenis Transduser adalah piezoelektrik, Frekuensi tampilan 360° berputar searah, Panjang kateter 135 cm. Iohexol adalah kontras media non ionik yang larut air, berbobot molekul 821,14 (kandungan iodine 46,36%). Pada larutan air, setiap triiodinated tetap tidak terdisosiasi. Osmolaritas dan osmolalitas Iohexol 300 mg/ml dan Iohexol 350 mg/ml. Keunggulan dari kontras media Iohexol dibandingkan dengan kontras yang lain adalah harga lebih ekonomis, lebih cepat larut dalam air dan efek samping ringan.

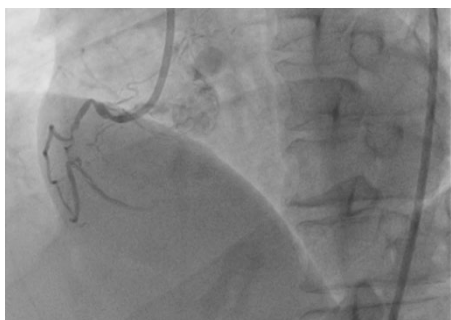#### LAPORAN KASUS

Tindakan PCI dan IVUS dengan teknik Double Puncture pada kasus CAD di Ruang Kateterisasi Jantung RS Santo Borromeus Bandung. Pasien datang di ruang kateterisasi jantung tanggal 7 Desember 2022, jam 08.50 WIB. Pasien tidur terlentang di meja pemeriksaan dengan menggunakan baju pasien dari rumah sakit. Lalu lakukan draping kecuali di *area puncture* dan wajah. Sebelum tindakan tim berkumpul untuk doa bersama, setelah itu melakukan *time out*. Dokter melakukan tindakan Double Puncture di arteri radial kanan dengan menggunakan sheath 6 Fr dan arteri femoral kanan dengan sheath 7 Fr pada pasien.

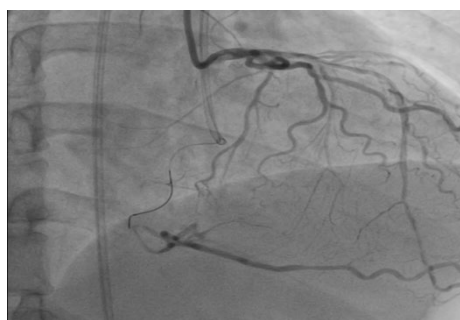

**Gambar 1. Double Puncture Arteri Radialis dan Femoralis**

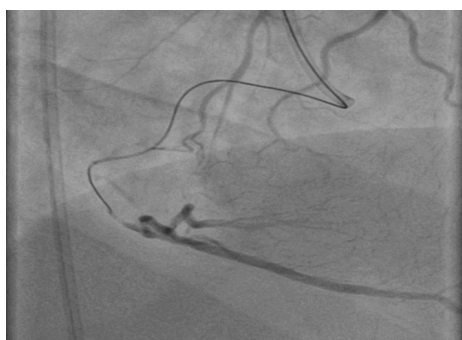Dilakukan kanulasi ke pembuluh darah RCA dengan menggunakan kateter guiding JR 3,5 7 Fr melalui sheath femoral dan kanulasi ke LCA dengan menggunakan kateter guiding JL 6 Fr melalui sheath radial. Teknik *antegrade wiring escalation* dengan wire *hypercoat*, pilot 50, gladius Ex-14, dan Gaia 3rd disupport mikrokateter *Finecross* dan *Crusade*. Lesi dapat ditembus oleh wire Gaia 3rd dengan support *Crusade*. Wire Gaia 3rd dapat sampai ke distal R-PDA namun *Crusade* tidak dapat melewati lesi di mid, dicoba dengan *Finecross* namun masih tidak dapat melewati lesi di mid. Diawali dengan teknik penyuntikan media kontras dari guiding LCA 6 fr, kemudian disusul penyuntikan media kontras dari guiding RCA 7 fr fungsinya untuk melihat posisi ujung wire berada di pembuluh distal dari lesi CTO sehingga mengurangi kemungkinan terjadinya false route dari wire. Diputuskan untuk dilakukan predilatasi lesi di RCA dengan balon *Ikazuchi Zero 2.0 X 10 mm* balon inflata 10 atm selama 6 detik, setelah itu *Finecross* dapat melewati lesi sampai ke distal R- PDA, setelah itu wire di ganti dengan *Fine Cross*.



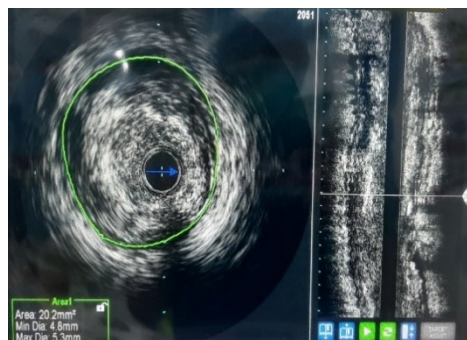
**Gambar 2. RCA Posisi LAO 40°Cranial 15°**



**Gambar 3. RCA Posisi Frontal Cranial 30°**



**Gambar 4. RCA Posisi RAO 30°**

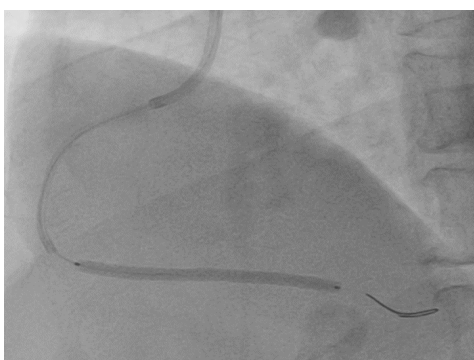


**Gambar 5. Hasil IVUS**

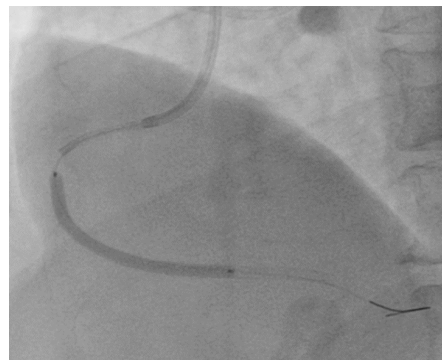
Kateter IVUS Rotational Volcano Refinity ,disambung lalu di flushing, flushing guiding kateter,kateter IVUS dimasukkan ke koroner dan ditempatkan hingga melewati lesi pada mid RCA, pullback kateter IVUS serta perekaman koroner pre dilatasi secara otomatis. Radiografer melakukan pengukuran di komputer IVUS didapatkan hasil pemeriksaan IVUS adalah diameter vaskuler di distal 3,1 mm dan diameter vaskuler di mid-proximal 4.0 mm serta ostial 4,5 mm, tampak diffuse lipid plak dan spotty kalsium.

Penggambilan gambar pre dilatasi di RCA dengan posisi LAO 40<sup>0</sup> dengan injeksi kontras dari LCA. Predilatasi dengan menggunakan Scoring Balloon NSE 3.0 x 13 mm beberapa kali sampai tekanan maksimal 18 atm namun balon tidak dapat melewati lesi di mid. Balon ditarik lalu diganti dengan balloon semi compliant Euphora 3.0 x 15 mm dapat

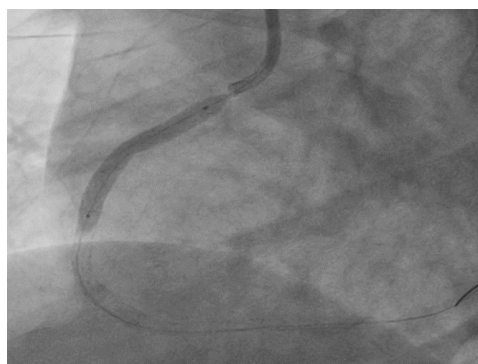
melewati lesi di mid kemudian dipredilatasi beberapa kali dengan tekanan maksimal 14 atm. Balon ditarik , kateter IVUS masuk ke koroner dan ditempatkan hingga melewati lesi pada distal RCA, pullback kateter IVUS lakukan perekaman koroner RCA post dilatasi. Pemasangan Stent EUCA LIMUS 2.75 X 43 mm pada lesi di distal sampai mid pada tekanan 16 atm dengan bantuan *guide extension Guide Plus II*. Post dilatasi dengan balon stent hingga tekanan 18 atm. Radiografer mengoperasikan alat IVUS ulang di pembuluh darah RCA untuk mengevaluasi *Stent* pertama dan *Stent* terlihat ekspansi baik, tidak tampak malposisi atau diseksi. Dilanjutkan pemasangan stent kedua CRE-8 4.0 x 38 mm *overlap* dengan stent pertama pada tekanan 9 atm. Kemudian dilakukan post dilatasi dengan balon *Stent* pada tekanan 12 atm.



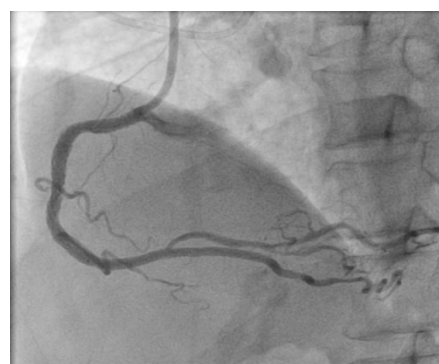**Gambar 6. Stent EUCA LIMUS 2.75 X 43 mm**



**Gambar 7. Stent CRE-8 4.0 x 38 mm**



**Gambar 8. Stent Biofreedom Ultra 4.0 X 29 mm**



**Gambar 9. RCA Post Stent Posisi LAO 40<sup>0</sup> Cranial 15<sup>0</sup>**

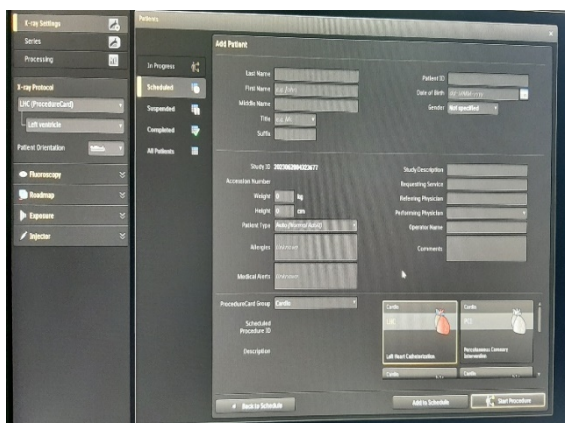
Pemasangan stent ketiga Biofreedom Ultra 4.0 X 29 mm namun

*Stent* tidak dapat masuk melewati *Stent* kedua, sehingga dilakukan predilatasi

dengan Scoring balloon NSE Alpha 3.0 X 13mm beberapa kali dengan tekanan 14 atm, kemudian stent ketiga dipasang overlap stent kedua sampai minimal protrude ke aorta pada tekanan 12 atm, post dilatasi dengan balon *stent* pada tekanan 16 atm. Selanjutnya dilakukan post dilatasi di mid- proksimal dengan menggunakan semi compliant Euphora 3.0 X 15 mm hingga tekanan maksimal 18 atm. Evaluasi IVUS tampak stent ekspansi baik tanpa malposisi atau diseksi. Dilakukan angiografi post PCI dengan posisi LAO 40° Cranial 15° tampak aliran TIMI 3 tanpa residual stenosis hingga distal, Diseksi (-), Trombus (-). Tindakan selesai. Total Fluoro Time: 107 mnt, DAP : 278 Gycm<sup>2</sup>, Total Air Kerma: 4.972 mGycm<sup>2</sup> dan pemakaian kontras : 240 m.

Peranan radiografer dalam Tindakan PCI dan IVUS dengan teknik Double Puncture pada kasus *Coronary Artery Disease* (CAD) di Ruang Kateterisasi Jantung RS Santo Borromeus Bandung menunjukkan pentingnya keterampilan dan pengetahuan dalam mengoperasikan peralatan dan memastikan pencitraan yang akurat. Hal ini didukung oleh Standar Kompetensi Kerja Nasional (SKKNI) Radiografer berdasarkan Surat

Keputusan Menteri Ketenagakerjaan RI Nomor 237 tahun 2020. Mengaktifkan alat angiografi Philips Azurion C20 Monoplan, setelah alat dinyalakan, dilakukan pengecekan semua tombol-tombol dan fungsi alat seperti naik turun meja pemeriksaan, *floating*, angulasi, *fluoroscopy*, *cine*, lampu, monitor, remote. Membuang air dehumidifier yang *portable* yang sudah penuh. Mencatat suhu: 20°C dan kelembaban ruang; 55%. Mengecek data pasien klinis pasien, hasil lab (Ureum dan Creatinin), dan hasil penunjang lainnya, data pribadi (nama lengkap, tanggal lahir, tinggi badan, berat badan, nomor rekam medik, nomor pemeriksaan). Perangkat proteksi radiasi (*apron*, *thyroid shield*, *PB shield*). Menginput data pasien di komputer ( nama pasien, tanggal lahir, nomor rekam medik, dokter pemeriksa, tinggi badan, berat badan, nama operator, dan protokol yang digunakan). Menyiapkan Media Kontras yang digunakan sesuai dengan hasil ureum dan kreatinin. Memasang shielding di antara operator/dokter dengan pasien, serta memastikan semua petugas yang ada diruang pemeriksaan menggunakan APD (*apron*, pelindung tiroid dan kacamata pb).



**Gambar 10. Pengisian Data Pasien**



**Gambar 11. Shielding**

Saat tindakan PCI mengaktifkan sinar-x (enable), mengoperasikan alat disaat pemeriksaan dengan melakukan kanulasi, positioning, menaik turunkan meja, *floating* di saat dokter

memasukkan catheter ke pembuluh darah yang di tuju. Mengatur protokol pemeriksaan berupa *frame rate*, *low dose*, melakukan *fluoro save*, melakukan reset timer disaat alarm

berbunyi. Memindahkan gambar sesuai dengan reference yang dipilih. Wajib mengingatkan dokter atau operator berapa lama waktu penggunaan sinar-x dan penggunaan kontras media. Mengoperasikan alat IVUS untuk membantu dokter mengevaluasi pembuluh darah sebelum pemasangan stent dan setelah pemasangan stent. Post Tindakan PCI yaitu mengaktifkan sinar-x (enable), membuat laporan tindakan sesuai dengan pembuluh darah yang dipasang Stent serta kelainan yang ada, lalu di print ke kertas. Mencatat penggunaan kontras media, total fluoro time, DAP, Air Kerma setelah tindakan. Mendokumentasikan hasil pemeriksaan dalam bentuk CD atau DVD, setelah selesai file data dikirim ke PACS.

## PEMBAHASAN

Pada penelitian ini didapatkan 1 topik yang menggambarkan Prosedur dan Teknik Pemeriksaan Tindakan PCI dan IVUS dengan Teknik Double Puncture pada kasus CAD, yang meliputi beberapa sub topik diantaranya : a. Bagaimana Tindakan, b. Mengapa dilakukan tindakan, c. Bagaimana persiapan pasien sebelum tindakan, d. Apa komplikasi yang sering terjadi, e. apa tantangan yang dihadapi ketika melakukan tindakan selama penelitian di bulan Mei – Juli 2023. Berdasarkan wawancara dari partisipan penelitian ini menjawab bagaimana tindakan PCI dan IVUS dengan Teknik Double Puncture pada kasus CAD yang dilakukan di RS Santo Borromeus. Hal ini dapat disimpulkan melalui pernyataan partisipan yang menyatakan bahwa laporan yang dibuat oleh dokter, urutan tindakan dari awal sampai akhir sesuai pedoman yang ada dan adanya penggunaan IVUS untuk kasus-kasus CTO. Hasil penelitian ini didukung oleh Munawar M, Soerianata S, manik P, Kaoy IN, Firman D, Rifqi S, et al 2018 ; 10- 27 yang berisi Pedoman Laboratorium Katererisasi Jantung dan Pembuluh Darah dan Bangalore S, Bhatt DL, Coronary intravascular Ultrasound.Circulation 2019 yang menyatakan bahwa penggunaan IVUS

dapat melengkapi temuan dari angiografi koroner dengan kelebihan yang dimiliki sebagai berikut: Ultrasound pada IVUS mampu menembus jaringan sehingga dapat mengevaluasi secara langsung kondisi lumen dan dinding arteri koroner, maupun jaringan di sekitar dinding arteri coroner. Mampu mengetahui secara langsung kondisi plak aterosklerosis dan jenis remodelling pada dinding arteri baik pada lesi yang bersifat segmental maupun yang bersifat diffuse. Lebih sensitif mendeteksi lesi di arteri koroner pada fase awal.

Berdasarkan wawancara dari partisipan penelitian ini menjawab mengapa dilakukan tindakan PCI dan IVUS dengan Teknik Double Puncture pada kasus CAD yang dilakukan di RS Santo Borromeus. Hal ini dapat disimpulkan melalui pernyataan partisipan yang menyatakan bahwa pada kasus CTO Double Puncture wajib dilakukan untuk melihat pembuluh distal dari lesi CTO sehingga mengurangi kemungkinan terjadinya false route dari wire (diseksi atau bahkan perforasi). Penelitian ini didukung oleh Di Mario C, Mashayekhi KA, Garbo R, Pyxaras SA, Ciardetti N, Werner GS. Recanalisation of coronary chronic total occlusion.EuroIntervention. 2022 yang menyatakan bahwa lesi koroner yang akan dilakukan tindakan sangat kompleks, misalnya terdapat bifurkasi atau oklusi panjang, akses Double Puncture dapat menjadi pilihan yang baik. Dengan menggunakan dua titik akses, intervensi pada lesi yang kompleks dapat dilakukan lebih efektif dan efisien, dengan memungkinkan lebih banyak kontrol dan fleksibilitas dalam memasukkan alat-alat dan memanipulasi kateter di dalam arteri koroner. Penggunaan akses Double Puncture juga dapat dipertimbangkan untuk mengurangi resiko komplikasi terkait akses arteri.

Berdasarkan wawancara dari partisipan penelitian ini menjawab bagaimana persiapan pasien sebelum tindakan PCI dan IVUS dengan Teknik Double Puncture pada kasus CAD yang



dilakukan di RS Santo Borromeus. Hal ini dapat disimpulkan melalui jawaban partisipan yang menyatakan persiapan pasien sehari sebelum tindakan diperiksa Hb, Ht, Leukosit, Trombosit, PT, APTT, Ureum Kreatinin, SGOT/SGPT, GDS, HbsAg, Anti HCV. Sebelum dirawat atau dilakukan tindakan sudah ada hasil Swab PCR dan hasilnya dinyatakan negative. Cukur dibagian inguinal kiri dan kanan sebelum tindakan, cukur juga dibagian pergelangan tangan kanan dan beri saleb lidocaine pada daerah penusukan ( Radial/ Femoral ) satu jam sebelum tindakan. Informed consent untuk pembiayaan tindakan kateterisasi jantung harus ditanda tangani oleh pasien/ keluarga , namun jika tanggungan asuransi/ perusahaan maka biaya kateterisasi harus sudah disetujui oleh pihak penanggung (surat tanggungan harus sudah ada ). Persiapan pemeriksaan fisik yang berisi tentang: pasien puasa atau tidak sekitar 4-6 jam, pencatatan Tinggi Badan, Berat Badan, dan tanda-tanda vital. Hal ini didukung oleh Artikel Koronari Perkutan (PCI) 2023 yang menyatakan bahwa Persiapan Pasien sebagai berikut (17) : Melakukan pemeriksaan laboratorium darah. Melakukan pemeriksaan EKG. Foto dada (chest x-ray). Puasa Selama 4-6 jam sebelum tindakan dilakukan, minum obat seperti biasa. Mendapat penjelasan tentang prosedur tindakan (informed consent). Dilakukan pemasangan infus pada bagian lengan tangan kanan/kiri. Di sini ada sedikit perbedaan antara di lapangan dibandingkan dengan teori yang ada yaitu mengenai pemeriksaan PCR karena saat dilakukan tindakan PCI tersebut masih dalam masa pandemi sehingga harus mengikuti himbauan pemerintah. Mengenai pasien puasa makan sekitar 4 -6 jam itu dikhususkan untuk pasien- pasien yang dilakukan PCI tetapi khusus yang menggunakan anasthesi.

Berdasarkan wawancara dari partisipan penelitian ini menjawab apa komplikasi yang sering terjadi pada tindakan PCI dan IVUS dengan Teknik *Double Puncture* pada kasus CAD yang

dilakukan di RS Santo Borromeus. Dapat disimpulkan melalui jawaban partisipan yang menyatakan bahwa komplikasi yang sering terjadi adalah diseksi pembuluh koroner, perforasi pembuluh koroner dan CIN tetapi selama saya melakukan observasi tidak ditemukan pasien yang mengalami kompliasi. Hasil penelitian ini didukung journal oleh Di Mario C, Mashayekhi KA, Garbo R, Pyxaras SA, Ciardetti N, Werner GS. Recanalisation of Coronary Chronic Total Occlusions. EuroIntervention 2022 yaitu penggunaan akses *Double Puncture* juga dapat dipertimbangkan untuk mengurangi resiko komplikasi terkait akses arteri. Misalnya, penggunaan akses ganda dapat mengurangi risiko perdarahan di tempat akses tunggal yang ditingkatkan, atau risiko komplikasi neurovaskular pada akses arteri femoralis.

Berdasarkan wawancara dari partisipan penelitian ini menjawab apa tantangan yang dihadapi ketika melakukan tindakan PCI dan IVUS dengan Teknik *Double Puncture* pada kasus CAD yang dilakukan di RS Santo Borromeus. Dapat disimpulkan melalui jawaban partisipan yang menyatakan bahwa tantangan yang dihadapi adalah mengerjakan lesi CTO umumnya memerlukan keterampilan dan pengalaman yang lebih tinggi dibandingkan lesi biasa, selain itu umumnya memerlukan device yang jauh lebih banyak dan kompleks dibandingkan lesi biasa. Hal ini didukung journal dari Di Mario C, Mashayekhi KA, Garbo R, Pyxaras SA, Ciardetti N, Werner GS. Recanalisation of Coronary Chronic Total Occlusions. EuroIntervention. 2022 yaitu skill dan pengalaman operator dalam melakukan tindakan PCI dengan akses ganda juga menjadi pertimbangan penting. Teknik *Double Puncture* memerlukan keterampilan khusus dan pengalaman yang lebih tinggi dalam memanipulasi alat-alat melalui dua akses arteri secara bersamaan. Oleh karena itu, operator yang berpengalaman dengan akses *Double Puncture* mungkin lebih cenderung memilih opsi ini.

Pada penelitian ini didapatkan topik yang menggambarkan Peranan Radiografer dalam Tindakan *Percutaneous Coronary Intervention* (PCI) dan *Intravascular Ultrasound* (IVUS) dengan Teknik *Double Puncture* pada kasus *Coronary Artery Disease* (CAD), yang meliputi beberapa sub topik diantaranya : a. Apa proyeksi yang sering digunakan untuk tindakan *Percutaneous Coronary Intervention* (PCI) dan *Intravascular Ultrasound* (IVUS) Dengan Teknik *Double Puncture* pada kasus CAD, b. Bagaimana persiapan alat sebelum Tindakan *Percutaneous Coronary Intervention* (PCI) dan *Intravascular Ultrasound* (IVUS) Dengan Teknik *Double Puncture* pada kasus CAD dan Apa peranan radiografer dalam tindakan *Percutaneous Coronary Intervention* (PCI) dan *Intravascular Ultrasound* (IVUS).

Berdasarkan wawancara dari partisipan penelitian ini menjawab proyeksi apa yang sering digunakan untuk tindakan PCI dan IVUS dengan Teknik *Double Puncture* pada kasus CAD yang dilakukan di RS Santo Borromeus. Dapat disimpulkan melalui jawaban partisipan yang menyatakan bahwa proyeksi yang sering digunakan untuk tindakan yaitu untuk kanulasi pembuluh darah RCA adalah LAO 40°, setelah masuk di ostial baru dilakukan pengambilan gambar dengan proyeksi LAO 40° Cranial 10-15°, Frontal Cranial 30°, kalau perlu tambahan RAO 30°. Hasil penelitian ini sesuai dengan literatur yaitu proyeksi dalam PCI antara lain : untuk pembuluh darah *Right coronary artery* (RCA): Angulasi LAO 40° untuk melihat ostial RCA, LAO 40 CRANIAL 15° untuk melihat mid tengah RCA, PA CRANIAL 15° untuk melihat percabangan dari PDA dan PLB (Munawar dkk, 2018).

Berdasarkan wawancara dari partisipan penelitian ini menjawab peranan radiografer dalam tindakan PCI dan IVUS dengan Teknik *Double Puncture* pada kasus CAD yang dilakukan di RS Santo Borromeus. Dapat disimpulkan melalui jawaban partisipan yang menyatakan bahwa

peranan radiografer dalam tindakan yaitu membantu dokter dalam melakukan tindakan dengan cara mengoperasikan alat disaat pemeriksaan dengan melakukan kanulasi, positioning, menaik turunkan meja, *floating* di saat dokter memasukkan catheter ke pembuluh darah yang di tuju, mengatur protokol pemeriksaan berapa *frame rate*, *low dose*, melakukan *fluoro save*, mereset timer disaat alarm berbunyi. Mengoperasikan alat IVUS untuk membantu dokter mengevaluasi pembuluh darah sebelum pemasangan stent dan setelah pemasangan stent. Hampir sebagian besar peranan radiografer sesuai dengan Standar Kompetensi Kerja Nasional (SKKNI) Radiografer berdasarkan Surat Keputusan Menteri Ketenagakerjaan RI Nomor 237 tahun 2020 yang berisi melakukan penatalaksanaan pemeriksaan, melakukan prosedur setelah pemeriksaan. Di sini ada sedikit perbedaan antara di lapangan dibandingkan dengan SKKNI yaitu radiografer mengoperasikan alat IVUS. Teknisi Kardiovaskular adalah setiap orang yang telah lulus pendidikan Teknisi kardiovaskular sesuai peraturan perundang-undangan. Bentuk dari pelayanan keteknisian kardiovaskular berupa pemeriksaan kardiovaskular dengan menggunakan peralatan sonografi vaskular, sonografi ekokardiografi, teknik elektrokardiografi dan tekanan darah, teknik kateterisasi jantung serta teknik gangguan irama jantung menurut Standar Profesi Teknisi Kardiovaskular. Pada dasarnya tidak ada perbedaan yang signifikan antara tugas yang dilakukan Radiografer dalam SKKNI dan di lapangan seperti mengoperasikan alat, melakukan proteksi radiasi, pemeliharaan alat, pemilihan jenis kontras yang digunakan serta mendokumentasikan hasil pemeriksaan. Sering kita mengalami dan menemui apa yang kita pelajari di teori tidak sesuai dengan yang dipraktekkan. Perbedaan ini terjadi dikarenakan situasi dan kondisi di lapangan bersifat situasional.

## KESIMPULAN

Tindakan *Percutaneous Coronary Intervention* (PCI) dan *Intravascular Ultrasound* (IVUS) dengan Teknik *Double Puncture* pada kasus *Coronary Artery Disease* (CAD) di Ruang Kateterisasi Jantung RS Santo Borromeus Bandung sudah sesuai dengan teori, journal dan literatur serta Pedoman Laboratorium Katererisasi Jantung dan Pembuluh Darah. Proyeksi yang digunakan untuk tindakan PCI pada kasus ini yaitu untuk Kanulasi pembuluh darah RCA adalah LAO 40°, setelah masuk di osteal baru diambil penggambaran gambar dengan proyeksi LAO 40° Cranial 10-15°, Frontal Cranial 30°, lalu tambahan RAO 30°. Beberapa tugas dan peranan radiografer dalam tindakan PCI adalah pada dasarnya tidak ada perbedaan yang signifikan antara tugas yang dilakukan Radiografer dalam SKKNI dan di lapangan seperti mengoperasikan alat, melakukan proteksi radiasi, pemeliharaan alat, pemilihan jenis kontras yang digunakan serta mendokumentasikan hasil pemeriksaan. Radiografer di RS Santo Borromeus ada tugas tambahan yaitu mengoperasikan alat IVUS untuk membantu dokter mengevaluasi pembuluh darah sebelum dan sesudah pemasangan stent.

## DAFTAR PUSTAKA

- Dian F, Poedjomartono B, Trikasjono T. (2015). Analisis Keselamatan Radiasi Tindakan Radiologi Intervensional dan Kateterisasi Jantung Vaskular di Cath-Lab Room RSUP Dr. Sardjito. *J Radiol Indones.* 1(1):10-22.
- Crudu V, Hodgson JMB. (2013). *Intravascular ultrasound*. SCAI Interv Cardiol Board Rev Second Ed. 86-95.
- Bangalore S, Bhatt DL. (2019). *Coronary intravascular ultrasound*. *Circulation.* 127(25):868-74.
- Hansen JT. Hansen JT. (2019). *Netter's clinical anatomy fourth edition*. Vol. 53, *Journal of Chemical Information and Modeling.* 1-630 p. 2019. 2019;
- Harselia S. (2018). Tindakan Percutaneous Coronary Intervention Pada Pasien Stenosis Arteri Koroner Kanan. *ARKAVI [Arsip Kardiovask Indones.* 3(1):186-91.
- <https://www.kidney.org/atoz/content/gfr#about-estimated-glomerular-rate-egfr> NKFE glomerular filtration rate explained. *MM [Internet].* 2022; A from: No Title. *Natl Kidney Fond Estim glomerular Filtr rate Explain.*
- Mas Yog. <https://www.biologiedukasi.com/2016/07/letak-jantung-dan-pembagian-ruang-ruang.html>. 2016. 2016.
- Munawar M, Soerianata S, Manik P, Kaoy IN, Firman D, Rifqi S, et al. (2018). *Pedoman Laboratorium Kateterisasi Jantung Dan Pembuluh Darah.* *J Kardiol Indones.* Hal. 10-27.
- Philips. <https://www.philips.co.in/healthcare/product/HICIGTDCOREM/core-mobile-precision-guided-therapy-system>.
- Omran OM, Sherif MH, Saied ES, El-Ashmawy MM, El-guindy AD, Elden SMS. (2022). *Evaluation of Coronary Stent Expansion during Percutaneous Coronary Interventions Using Stent Boost Visualization in Comparison with Intravascular Ultrasound.* *J Adv Med Med Res.* 34(19):205-15.
- T. Arini and F. N. Umam. (2020). *Pengukuran Lemak Tubuh dan Indeks Massa Tubuh Sebagai Upaya Pencegahan Resiko Penyakit Kardiovaskular*, *J. Bhakti Civ. Akad.*, vol. IV, no. 1, pp. 25-30, 2021 [Online]. Available: <http://e->. Tindakan percutaneous coronary intervention (pci) pada pasien mm dengan kasus cad 2vd right coronary artery di rumah sakit jantung dan pembuluh darah harapan kita jakarta. 2020; [www.volcanocorp.com](http://www.volcanocorp.com). Feature | December 17, 2018 Philips Acquires Volcano for \$1 Billion to Expand Position in Interventional Lab Market. 2018. 2018.

