

GAMBARAN DUPLEX SONOGRAPHY PLAK ARTERI KAROTIS PADA PASIEN STROKE ISKEMIK

Syiffa Rellya Hakim¹, Felix Chikita Fredy², Dewi Novita Putri³, Shinta Dewi Permata Sari^{3*}

¹Program Studi Teknik Kardiovaskuler, Fakultas Kedokteran, Universitas Muhammadiyah Prof. DR. HAMKA

²RSUD Cibinong, Bogor, Jawa Barat

³Program Studi Pendidikan Dokter, Fakultas Kedokteran, Universitas Muhammadiyah Prof. DR. HAMKA

^{*}Email Korespondensi: shinta.dps@uhamka.ac.id

Abstract: Visualization of Duplex Sonography of Carotid Artery Plaque in Ischemic Stroke Patients. Ischemic stroke is often attributed to atherosclerotic plaque in the carotid arteries. Accurate evaluation of carotid artery plaque is crucial for the timely diagnosis and management of ischemic stroke. Duplex sonography, a non-invasive imaging modality, has emerged as a valuable tool in assessing carotid artery plaque and its potential to cause embolic events. This study aims to provide an overview of carotid artery plaque in ischemic stroke patients with duplex sonography. This study used a case-study design and non-invasive examination with duplex sonography. It was conducted in RSUD Cibinong, Bogor, and involved two cases diagnosed with ischemic stroke who had a plaque in their carotid arteries. The carotid B-Mode duplex sonography visualization in Case 1 shows a stable plaque at the dextra bifurcation, with IMT > 2mm. On the other hand, Case 2 shows the presence of unstable plaque at the bifurcation dextra and sinistra, with IMT > 2mm. Case 2 has a history of hypertension and heavy smoking habit. These risk factors allow patient to have unstable plaque. Both patients have plaque, but both plaques have not caused stenosis. Both patients have different types of plaque; case 1 has stable plaque, while case 2 has unstable plaque. The location of plaque in both patients was found in the bifurcation artery. Duplex sonography is a reliable tool for assessing carotid plaque in patients with ischemic stroke because it is non-invasive, cost-effective, and easy to perform.

Keywords: Duplex Sonography, Ischemic Stroke, Plaque, Tunica Intima Media

Abstrak: Gambaran Duplex Sonography Plak Arteri Karotis Pada Pasien Stroke Iskemik. Stroke iskemik, sering dikaitkan dengan plak aterosklerotik di arteri karotis. Evaluasi plak arteri karotis yang akurat sangat penting untuk diagnosis dan penanganan stroke iskemik yang tepat waktu. Sonografi dupleks, modalitas pencitraan non-invasif, telah muncul sebagai alat yang berharga dalam menilai plak arteri karotis dan potensinya untuk menyebabkan kejadian emboli. Penelitian ini bertujuan untuk memberikan gambaran Plak arteri karotis pada pasien stroke iskemik dengan bantuan *duplex sonography*. Penelitian ini menggunakan desain studi kasus dan pemeriksaan non-invasif dengan sonografi dupleks. Penelitian ini dilakukan di RSUD Cibinong, Bogor, dan melibatkan dua kasus yang didiagnosis stroke iskemik yang memiliki plak pada arteri karotisnya. Visualisasi sonografi dupleks B-Mode karotis pada Kasus 1 menunjukkan plak stabil pada bifurkasi dekstra, dengan IMT > 2 mm. Di sisi lain, Kasus 2 menunjukkan adanya plak tidak stabil pada bifurkasi dekstra dan sinistra, dengan IMT > 2 mm. Pada kasus 2 terdapat riwayat hipertensi dan kebiasaan merokok berat. Kedua faktor risiko tersebut memungkinkan pasien memiliki plak tidak stabil. Kedua pasien sama-sama memiliki plak, namun kedua plak tersebut belum menimbulkan stenosis. Kedua pasien memiliki jenis plak yang berbeda; kasus 1 memiliki plak yang stabil, sedangkan kasus 2 memiliki plak yang tidak stabil. Lokasi plak pada kedua pasien ditemukan di arteri

bifurkasi. Sonografi dupleks merupakan alat yang andal untuk menilai plak karotis pada pasien dengan stroke iskemik karena bersifat non-invasif, hemat biaya, dan mudah dilakukan.

Kata Kunci: Plak, Sonografi Dupleks, Stroke Iskemik, Tunika Media Intima

PENDAHULUAN

Stroke iskemik merupakan kondisi yang ditandai dengan adanya penyumbatan aliran darah ke otak, seringkali disebabkan oleh plak aterosklerotik pada arteri karotis. Jenis stroke ini terjadi sekitar 85% dari semua kasus stroke dan menjadi 80% penyebab kematian akibat stroke.(Familah et al., 2024) Hal ini dapat disebabkan oleh berbagai faktor, termasuk aterosklerosis, hipertensi, diabetes melitus, dan kondisi jantung seperti fibrilasi atrium. Presentasi klinis stroke iskemik dapat sangat bervariasi, mulai dari gejala ringan hingga defisit berat, tergantung pada lokasi dan luasnya jaringan otak yang terdampak.(Azzahra & Fitriyani, 2023) Serangan stroke mendadak saat ini menjadi masalah yang serius karena menyebabkan cacat fisik dan mental, bahkan kematian pada usia lanjut maupun usia produktif.(Kamesyworu & Hartati, 2024) Data Riskesdas 2018 menunjukkan prevalensi stroke di Indonesia meningkat 3,9% dari tahun 2013 sebesar 7% menjadi 10,9% pada tahun 2018, dengan kelompok usia 55-64 tahun sebagai yang paling terdampak.(Badan Penelitian dan Pengembangan Kesehatan RI, 2018)

Karakteristik pasien stroke iskemik sangat penting untuk mengembangkan intervensi yang tepat sasaran. Beberapa penelitian menunjukkan bahwa faktor demografi dan klinis tertentu berkaitan dengan peningkatan risiko stroke iskemik.(Hankey, 2020; Rahayu, 2023) Misalnya, penelitian telah mengidentifikasi bahwa orang dewasa yang lebih tua, terutama mereka yang memiliki riwayat hipertensi dan diabetes, berisiko lebih tinggi terkena stroke iskemik.(Mesiano et al., 2021; Phipps & Cronin, 2020) Selain itu, perbedaan gender menunjukkan bahwa wanita lebih mungkin mengalami stroke pada usia yang lebih muda dibandingkan dengan pria.(Cámara et al., 2020; Maida et al., 2022)

Diperkirakan sebanyak 20% kasus stroke iskemik berkaitan dengan Plak yang terletak pada arteri bifurkasio. Plak arteri karotis merupakan kondisi di mana tunika intima mengalami penebalan lebih.(Byrnes & Ross, 2012) Pengukuran *intima media thickness* (IMT) merupakan pemeriksaan yang harus dilakukan saat evaluasi arteri karotis dengan menggunakan pemeriksaan *duplex sonography*. Normal IMT adalah jika hasil pengukurannya kurang dari 1 mm, dan dikatakan tidak normal jika hasil pengukurannya lebih dari 1 mm.(Sutia et al., 2020) Pemeriksaan ini menggunakan alat USG dengan menggunakan transduser linear yang memiliki frekuensi 7-12 MHz. Pemeriksaan duplex sonography untuk mengevaluasi adanya Plak menggunakan 3 modalitas, yaitu B-Mode, Color Doppler, dan Spektrum Doppler.(Sutia et al., 2020)

Meskipun pemeriksaan duplex sonography telah diakui sebagai modalitas non-invasif andal untuk mengevaluasi plak arteri karotis, gambaran karakteristik plak pada populasi pasien stroke iskemik di Indonesia masih perlu dideskripsikan lebih lanjut. Studi-studi sebelumnya lebih banyak berfokus pada aspek epidemiologi dan penatalaksanaan umum, sementara analisis morfologi plak melalui imaging sebagai bagian dari evaluasi kasus individual kurang mendapat perhatian. Oleh karena itu, penelitian ini bertujuan untuk menggambarkan karakteristik plak arteri karotis menggunakan duplex sonography pada dua kasus pasien stroke iskemik. Studi kasus ini akan memfokuskan analisis pada temuan teknik pencitraan, termasuk ketebalan intima-media (IMT), bentuk, dan korelasinya dengan presentasi klinis masing-masing pasien. Melalui pendekatan ini, diharapkan dapat diperoleh gambaran yang mendalam dan kontekstual mengenai peran duplex sonography dalam evaluasi penyebab

stroke iskemik pada tingkat individu. Sehingga hasil studi kasus ini dapat berkontribusi pada pengembangan strategi yang lebih efektif untuk pencegahan dan pengobatan stroke iskemik.

METODE

Penelitian ini merupakan studi kasus dengan metode deskriptif observasional dalam pemeriksaan *non-invasive* dengan *duplex sonography*. Penelitian ini dilakukan dari bulan Februari sampai dengan April 2024 di RSUD Cibinong dan telah mendapatkan persetujuan dari Komite Etik Penelitian Kedokteran dan Kesehatan Universitas Muhammadiyah Prof. DR. HAMKA (KEPKK/FK/051/03/2024). Jumlah sampel studi kasus sebanyak dua pasien dengan diagnosa stroke iskemik, yang memiliki plak pada arteri karotisnya. Kriteria inklusi dari pasien diantaranya pasien usia ≥ 18 tahun, pasien dengan diagnosis stroke iskemik akut atau sub-akut yang ditegakkan berdasarkan klinis dan pemeriksaan pencitraan otak, pasien yang menjalani pemeriksaan *duplex sonography*, dan pasien yang memiliki rekam medik lengkap. Sedangkan, kriteria eksklusi diantaranya pasien dengan diagnosa stroke hemoragik, pasien dengan stroke iskemik yang terjadi setelah tindakan invasif, pasien dengan kondisi teknis yang menghalangi pemeriksaan *duplex sonography*, dan pasien dengan data rekam medik yang tidak lengkap.

Plak tidak stabil digambarkan dengan adanya *lipid core* dalam jumlah yang banyak. Sedangkan pada plak stabil *fibrous cap* lebih tebal dan inti lemak sedikit. Plak stabil juga memiliki banyak VSMCs dan serabut kolagen. Prosedur pemeriksaan *duplex sonography* dilakukan dengan tahapan berikut ini:

- a) Mengambil transduser linear 7-12 MHz, lalu memberikan jelly pada transduser tanpa menyentuh permukaan transduser.
- b) Menempelkan transduser di atas tulang klavikula secara transversal (short axis) pada arteri karotis komunis (CCA)

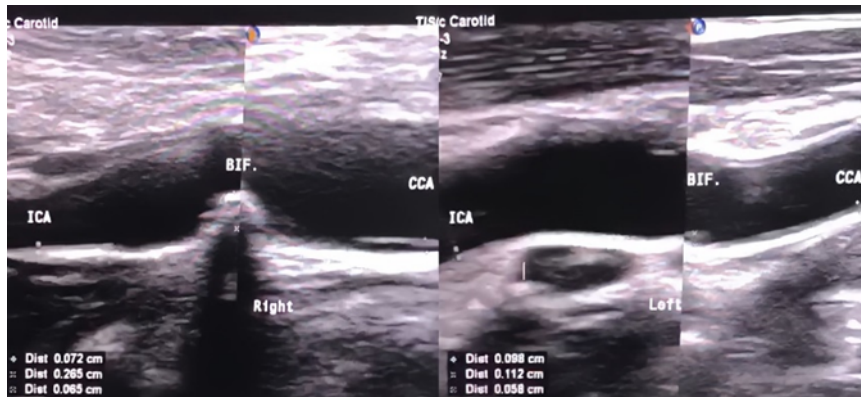
menggunakan modalitas B-Mode untuk melihat apakah dinding pembuluh darah menebal atau terdapat plaque.

- c) Memutar transduser menjadi posisi longitudinal (long axis) pada CCA, lalu gunakan modalitas B-Mode untuk mengukur ketebalan IMT. Lalu beri label pada gambar dan simpan.
- d) Gunakan modalitas color doppler untuk melihat apakah gambaran warna memenuhi pembuluh darah atau tidak. Setelah itu beri label pada gambar, dan simpan.
- e) Selanjutnya, letakkan sample volume (SV) di Tengah pembuluh darah CCA, lalu gunakan modalitas spektrum doppler untuk mengukur PSV dan EDV. Lalu beri label pada gambar, dan simpan.
- f) Lakukan langkah yang sama, yaitu melihat gambaran arteri bifurkasio dengan modalitas B-Mode untuk mengukur IMT.
- g) Lakukan langkah yang sama yaitu melihat gambaran dengan modalitas B-Mode, color doppler, dan spektrum doppler pada arteri karotis interna (ICA), arteri karotis eksterna (ECA), dan arteri vertebralis.
- h) Langkah pemeriksaan di atas dilakukan pada kedua sisi leher, yaitu sisi kanan dan kiri.
- i) Setelah pemeriksaan selesai, bersihkan jelly pada daerah pemeriksaan, dan pada transduser.

HASIL

Pada studi kasus ini, pasien merupakan pasien rawat inap di RSUD Cibinong, Bogor. Pasien pertama, perempuan berusia 49 tahun (Ny E) dengan diagnosa stroke iskemik (SNH), CHF. Pada pemeriksaan tanda-tanda vital didapatkan hasil tekanan darah 150/90 mmHg, nadi 110x/menit, dan suhu 36°C. Setelah dilakukan pemeriksaan *duplex sonography* karotis pada pasien Ny E, dengan modalitas B-Mode terlihat adanya gambaran *Plak* stabil pada arteri

bifurkasio dextra dengan hasil pengukuran IMT senilai 2.6 mm. *Plak* stabil ditandai dengan adanya gambaran *acoustic shadow* pada Gambar 1.

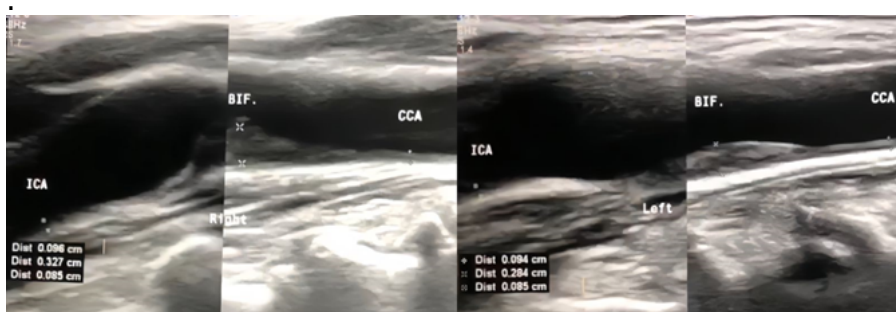


Gambar 1. Gambaran *Plak* Pada Arteri Karotis Ny.E

Hasil yang ditunjukkan pada modalitas *color doppler* warnanya masih memenuhi lumen pembuluh darah. Sedangkan pada modalitas spektrum doppler spektrumnya masih normal, dan tidak ditemukan adanya stenosis. Selain itu, aliran darah pada pembuluh darah karotis pasien masih normal.

Pasien kedua, laki-laki berusia 69 tahun (Tn W) dengan diagnosa stroke iskemik (SNH), CHF. Pada pemeriksaan tanda-tanda vital didapatkan hasil tekanan darah 168/90 mmHg, nadi 115x/menit, suhu 37°C. Pasien kedua juga merupakan perokok berat. Setelah dilakukan pemeriksaan *duplex sonography* karotis pada pasien kedua,

dengan modalitas B-Mode terlihat adanya gambaran *Plak* tidak stabil pada arteri bifurkasio dextra dan sinistra dengan hasil pengukuran IMT senilai 3.2 mm dan 2.8 mm. *Plak* tidak stabil ditandai dengan tidak adanya gambaran *acoustic shadow* yang dapat dilihat pada Gambar 2. Sedangkan pada modalitas *color doppler* warnanya masih memenuhi lumen pembuluh darah. Selain itu, pada modalitas spektrum doppler spektrumnya masih normal dan tidak ditemukan adanya stenosis. Hasil juga menunjukkan bahwa aliran darah pada pembuluh darah karotis pasien masih normal.



Gambar 2. Gambaran *Plak* Pada Arteri Karotis Tn. W

PEMBAHASAN

Setiap hasil gambaran menampilkan bagian yang berbeda dari arteri karotis, termasuk Arteri Karotis Interna (ICA), Bifurkasi (BIF.), dan Arteri Karotis Komunis (CCA). Gambaran ini penting dalam evaluasi medis untuk memeriksa kondisi seperti stenosis arteri

atau plak yang dapat menyebabkan penyakit kardiovaskular. Arteri karotis interna (ICA) bertanggung jawab untuk menyuplai darah ke otak. Pada gambar, ICA ditunjukkan dengan label dan ukuran diameter yang berbeda-beda. Sedangkan bifurkasi (BIF) merupakan titik dimana arteri karotis komunis

membelah menjadi arteri karotis interna dan eksterna. Area ini sering diperiksa karena kecenderungan pembentukan plak. Arteri karotis komunis (CCA) merupakan arteri utama yang naik di leher dan membagi menjadi ICA dan arteri karotis eksterna. Adanya penebalan tunika intima yang lebih dari 1 mm menjadi penyebab terbentuknya plak arteri karotis. Pencitraan plak harus dilakukan dalam dua posisi, yaitu transversal dan longitudinal untuk menghindari hasil pencitraan yang overestimasi ataupun positif palsu. Pencitraan plak dan penebalan abnormal dari tunika intima arteri karotis paling mudah menggunakan *B-mode* atau *grey scale*.(Mozzini et al., 2016)

Hasil pemeriksaan pada Ny.E didapatkan gambaran lokasi plak terletak pada arteri bifurkasio dextra. Sedangkan pada Tn. W didapatkan gambaran lokasi plak terletak pada arteri bifurkasio dextra dan arteri bifurkasio sinistra. Dari hasil pemeriksaan kedua pasien, didapatkan gambaran lokasi plak keduanya terletak pada arteri bifurkasio. Plak pada bifurkasio dapat terjadi karena aliran darah yang turbulens di bifurkasio. Sutia et al., (2020) menyatakan diperkirakan sebanyak 20% kasus stroke iskemik berkaitan dengan plak terletak pada arteri bifurkasio. Plak arteri karotis paling banyak ditemukan pada *far wall* bifurkasio baik pada laki-laki maupun perempuan, yaitu sekitar 40.3% dan 32.3%.(Sutia et al., 2020)

Jenis plak yang ditemukan pada kedua pasien memiliki jenis yang berbeda. Pasien Ny E mempunyai plak yang stabil, sedangkan Pasien Tn W mempunyai plak yang tidak stabil. Asal dari terbentuknya plak tidak stabil dapat terjadi karena adanya aktivasi endotel.(He et al., 2023) Banyak faktor risiko aterosklerosis yang diketahui mempunyai efek merusak dengan menyebabkan aktivasi endotel, seperti hipertensi dan merokok. Pasien Tn W sendiri memiliki riwayat hipertensi dan juga memiliki kebiasaan merokok berat. Kedua faktor risiko tersebut memungkinkan Pasien Tn W memiliki plak tidak stabil. Kedua pasien sama-sama memiliki plak, namun kedua plak

tersebut belum menimbulkan stenosis. Oleh karena itu, kemungkinan kedua pasien tersebut menderita stroke iskemik bukan karena adanya thrombus, melainkan karena adanya emboli yang berasal dari jantung yang menyumbat pembuluh darah yang menuju ke otak, atau disebut stroke emboli.

Stroke emboli dapat disebabkan dari beberapa sumber, yaitu sumber dari jantung dan sumber bukan dari jantung. Sumber dari jantung dapat terjadi karena adanya gumpalan dari dalam jantung yang terlepas, sehingga menyumbat arteri yang memperdarahi otak. Penyakit dari jantung yang dapat menyebabkan emboli serebri diantaranya adalah atrial fibrilasi, atrial myopathi, klasifikasi katup aorta, emboli paradoksikal dengan penyakit jantung kongenital (PFO), dan myxoma.(Ghofir, 2022) Stroke emboli juga dapat terjadi karena sumber yang bukan dari jantung, seperti adanya aterosklerosis pada arteri karotis yang disebabkan karena adanya plak tidak stabil yang terlepas, dan plak yang terlepas akan berjalan jauh sehingga dapat menyumbat arteri yang memperdarahi otak.(Ghofir, 2022) Pada konteks stroke embolik, *duplex sonography* memainkan peran penting dalam mendiagnosis dan menangani kondisi ini.

Duplex sonography teknik pencitraan non-invasif yang menggabungkan ultrasonografi dengan flowmetri Doppler untuk mengevaluasi aliran darah dan mendeteksi kelainan pada arteri karotis dan serebral.(Tafti et al., 2025; Utara et al., 2023) Metode ini terutama mengevaluasi arteri karotis dan tidak memberikan informasi yang komprehensif tentang perfusi serebral, sirkulasi kolateral intrakranial, atau kelainan vaskular lainnya seperti aneurisma.(Fedak et al., 2020) Sifatnya yang non-invasif dapat mengurangi risiko komplikasi dan menjadikannya pilihan yang lebih aman dibandingkan dengan metode invasif seperti angiografi. Selain itu, pemeriksaan ini relatif mudah dilakukan dan dapat dilakukan dengan cepat. Tidak memerlukan persiapan yang ekstensif atau peralatan khusus, menjadikannya pilihan praktis untuk

evaluasi rutin dan darurat. Teknik ini juga menyediakan pencitraan waktu nyata, yang memungkinkan penilaian dinamis aliran darah dan karakteristik plak.(Choi, 2021) Fitur ini sangat berguna untuk mengevaluasi sifat mekanis plak aterosklerotik, seperti permukaan dan strukturnya.

Penelitian studi kasus ini memiliki beberapa keterbatasan yang perlu diakui, yaitu pertama desain studi kasus tanpa kelompok pembanding (seperti pasien non-stroke atau populasi sehat) membatasi kemampuan untuk menyimpulkan hubungan kausal langsung antara karakteristik plak yang teridentifikasi dan kejadian stroke iskemik. Meskipun alat ini akurat untuk mendiagnosis stenosis arteri karotis yang signifikan, akurasinya dibandingkan dengan modalitas pencitraan lain seperti CTA atau MRA kurang jelas. Kurangnya perbandingan langsung ini terkadang dapat menyebabkan ketidakpastian dalam diagnosis. dan memiliki keterbatasan dalam menilai aspek kesehatan vaskular tertentu, seperti perfusi serebral dan kejadian restenosis.(Rockman & Jacobowitz, 2020) Kedua, temuan dari sampel pasien di satu institusi (*single-center*) mungkin tidak dapat digeneralisasikan secara luas ke populasi pasien stroke lainnya dengan karakteristik demografi atau faktor risiko yang berbeda. Selanjutnya, keterbatasan yang ketiga terletak pada sifat operator-dependent dari duplex sonography, dimana keakuratan hasil dapat dipengaruhi oleh pengalaman pemeriksa dan kualitas alat, berpotensi menyebabkan variasi dalam interpretasi morfologi dan derajat stenosis plak. Oleh karena itu, diharapkan pada penelitian selanjutnya dapat dilakukan pengembangan strategi yang lebih efektif untuk pencegahan dan pengobatan stroke iskemik.

KESIMPULAN

Pada pasien Ny. E didapatkan gambaran plak stabil yang ditandai dengan adanya gambaran *acoustic shadow* pada gambaran B-Mode *duplex sonography*. Gambaran plak berlokasi pada bifurkasio dextra. Sedangkan pada

Tn. W didapatkan gambaran plak tidak stabil yang ditandai dengan tidak adanya *acoustic shadow* pada gambaran B-Mode duplex sonography. Lokasi plak terletak pada bifurkasio dextra dan sinistra. *Duplex sonography* merupakan alat yang berharga untuk mengevaluasi plak arteri karotis pada pasien stroke iskemik karena sifatnya yang non-invasif, hemat biaya, dan mudah dilakukan. Namun, alat ini memerlukan operator yang terampil dan memiliki keterbatasan dalam menilai aspek kesehatan vaskular tertentu, seperti perfusi serebral dan kejadian restenosis. Pengambilan data rekam medis pasien yang lebih lengkap dan rinci untuk membantu interpretasi Gambaran plak pada pasien stroke iskemik. Selain itu, jumlah kasus dan variasi kasus perlu diperbanyak guna analisis lebih dalam mengenai pemeriksaan menggunakan sonografi dupleks sehingga dapat berkontribusi dalam memberikan saran implementasi yang praktis dalam praktik klinik.

DAFTAR PUSTAKA

- Azzahra, S. D., & Fitriyani. (2023). Laporan Kasus: Stroke Non Hemoragik. *Jurnal Medika Malahayati*, 7(1), 573–580.
- Badan Penelitian dan Pengembangan Kesehatan RI. (2018). Laporan Riskesdas 2018 Nasional.pdf. In *Lembaga Penerbit Balitbangkes* (p. 156).
- Byrnes, K. R., & Ross, C. B. (2012). The Current Role of Carotid Duplex Ultrasonography in the Management of Carotid Atherosclerosis: Foundations and Advances. *International Journal of Vascular Medicine*. <https://doi.org/10.1155/2012/187872>
- Cámara, R. S., Bernal, J. J. G., Santos, J. G., Parra, J. M. A., Trigueros, R., & Liria, R. L. (2020). Age-Related Risk Factors at the First Stroke Event. *Journal of Clinical Medicine*, 9(2233), 1–12.
- Choi, H. (2021). Carotid duplex ultrasound: interpretations and clinical applications. *Annals of*

- Clinical Neurophysiology*, 23(2), 82–91.
- Familah, A., Arifin, A. F., Muchsin, A. H., Rachman, M. E., & Dahliah. (2024). Karakteristik Penderita Stroke Iskemik dan Stroke Hemoragik. *Fakumi Medical Journal*, 04(06), 457–464.
- Fedak, A., Chrzan, R., Chukwu, O., & Urbanik, A. (2020). Ultrasound methods of imaging atherosclerotic plaque in carotid arteries: examinations using contrast agents. *J Ultrason*, 20, 191–200. <https://doi.org/10.15557/JoU.2020.0032>
- Ghofir, A. (2022). *Tatalaksana Stroke dan Penyakit Vaskuler Lainnya*. Gajah Mada University Press.
- Hankey, G. J. (2020). Population Impact of Potentially Modifiable Risk Factors for Stroke. *American Heart Association Journal*, 51(3), 719–728. <https://doi.org/10.1161/STROKEA.HA.119.024154>
- He, Z., Luo, J., Lv, M., Li, Q., Ke, W., Niu, X., & Zhang, Z. (2023). Characteristics and evaluation of atherosclerotic plaques: an overview of state-of-the-art techniques. *Frontiers in Neurology*, 14, 1–18. <https://doi.org/10.3389/fneur.2023.1159288>
- Kamesyworu, & Hartati, S. (2024). Implementasi Keperawatan Latihan Penguatan Sendi Pada Pasien Stroke Non Hemoragik Dengan Masalah Gangguan Mobilitas Fisik. *Lentera Perawat*, 5(1), 166–171.
- Maida, C. D., Daidone, M., Pacinella, G., Norrito, R. L., Pinto, A., & Tuttolomondo, A. (2022). Diabetes and Ischemic Stroke: An Old and New Relationship an Overview of the Close Interaction between These Diseases. *International Journal of Molecular Sciences*, 23(2397), 1–28.
- Mesiano, T., Yunus, R. E., Sulistio, S., & Habib, H. (2021). Rekomendasi Sistem Stroke Pendekatan 8D dalam Penanganan Stroke Iskemik Akut. *Journal of The Indonesian Medical Association*, 71(1), 54–58. <https://doi.org/10.47830/jinma-vol.71.1-2021-162>
- Mozzini, C., Roscia, G., Casadei, A., & Cominacini, L. (2016). Searching the perfect ultrasonic classification in assessing carotid artery stenosis: comparison and remarks upon the existing ultrasound criteria. *Journal of Ultrasound*, 19(2), 83–90. <https://doi.org/10.1007/s40477-016-0193-6>
- Phipps, M. S., & Cronin, C. A. (2020). Management of acute ischemic stroke. *BMJ*, 368(16983), 1–13. <https://doi.org/10.1136/bmj.l6983>
- Rahayu, T. G. (2023). Analisis Faktor Risiko Terjadinya Stroke Serta Tipe Stroke. *Falatehan Health Journal*, 10(1), 48–53.
- Rockman, C., & Jacobowitz, G. (2020). Role of Duplex Ultrasound in Carotid Screening. In A. F. AbuRahma & B. A. Perler (Eds.), *Noninvasive Vascular Diagnosis: A Practical Textbook for Clinicians* (pp. 1–20). Springer International Publishing. https://doi.org/10.1007/978-3-030-49616-6_9-1
- Sutia, D., Indra, S., Permana, H., & Rananda, R. M. (2020). Gambaran Ultrasonografi Plak Arteri Karotis Dedi. *Jurnal Human Care*, 5(2), 436–443.
- Tafti, D., Singh, V., Cheung, M. E., & Firstenberg, M. S. (2025). *Duplex Ultrasound*.
- Utara, I. S., Pustaka, T., Laksono, S., Suhandoko, L. P., Tangerang, K., Sakit, R., Diagram, J., Jati, P., Depok, K., Kedokteran, F., Airlangga, U., & Kembang, P. (2023). Stenosis Arteri Karotis. *Ibnu Sina*, 22(2), 176–188.