

PERAN RADIOGRAFER DALAM PEMERIKSAAN ANGIOGRAFI KORONER PADA PASIEN *POST-CABG* (*CORONARY ARTERY BYPASS GRAFTING*) DENGAN BANTUAN INJECTOR DI LABORATORIUM KATETERISASI

Ni Kadek Mira Prastya Dewi^{1*}, I Made Lana Prasetya², Dwi Hascaryo³

¹⁻³AKTEK Radiodiagnostik dan Radioterapi, Denpasar, Bali, Indonesia

*)Email Korespondensi: mira.prastya.dewi@gmail.com

Abstract: *The Role of Radiographers in Coronary Angiography Examinations in Post-CABG (Coronary Artery Bypass Grafting) Patients With Injector Assistance in The Catheterization Laboratory.* Radiographers play a crucial role in coronary angiography, particularly in post-CABG (Coronary Artery Bypass Grafting) patients who often face visualization challenges due to the complexity of graft anatomy. This study aimed to describe the role of radiographers in supporting the success of coronary angiography in post-CABG patients with the assistance of an automated contrast injector in the catheterization laboratory. A descriptive qualitative method with a field study approach was applied. Data were obtained through direct observation and semi-structured interviews with radiographers. The results demonstrated that radiographers are essential in the preparation stage, in operating fluoroscopy and automated injectors according to physicians' instructions, and in ensuring that all technical parameters comply with clinical protocols to guarantee a smooth procedure. The study concluded that technical accuracy, equipment readiness, and effective coordination by radiographers significantly contribute to successful graft visualization and patient safety.

Keywords: Radiographer, Interventional Radiology, Coronary, Post-CABG

Abstrak: *Peran Radiografer Dalam Pemeriksaan Angiografi Koroner Pada Pasien *Post-CABG* (Coronary Artery Bypass Grafting) Dengan Bantuan Injector Di Laboratorium Kateterisasi.* Radiografer memiliki peran penting dalam tindakan angiografi koroner, khususnya pada pasien *post-CABG* (Coronary Artery Bypass Grafting) yang memiliki tantangan visualisasi akibat kompleksitas anatomi *graft*. Penelitian ini bertujuan mendeskripsikan peran radiografer dalam mendukung keberhasilan tindakan angiografi koroner pada pasien *post-CABG* dengan bantuan *injector* kontras otomatis di laboratorium kateterisasi. Penelitian ini menggunakan metode kualitatif deskriptif dengan pendekatan studi lapangan. Data diperoleh melalui observasi langsung dan wawancara semi-struktural terhadap radiografer. Hasil penelitian menunjukkan bahwa radiografer berperan penting dalam persiapan, mengoperasikan fluoroskopi dan *injector* berdasarkan instruksi dari dokter, serta memastikan parameter teknis sesuai protokol klinis agar prosedur berjalan lancar. Kesimpulan penelitian ini menyatakan bahwa akurasi teknis, kesiapan alat, dan koordinasi radiografer sangat mendukung keberhasilan visualisasi *graft* dan keselamatan pasien.

Kata Kunci: Radiografer, Radiologi Intervensi, Koroner, Post-CABG

PENDAHULUAN

Penyakit jantung koroner (PJK) disebut bahwa penyakit masih menjadi penyebab utama kardiovaskular menyumbang beban kematian dini secara global. kematian prematur yang signifikan, Berdasarkan hasil kajian Hasani et al. terutama di negara-negara dengan (2023) dalam *BMC Public Health*, tingkat pendapatan rendah dan

menengah. Melalui tinjauan sistematis dan meta-analisis dari berbagai studi global, penelitian ini menegaskan bahwa lebih dari separuh kematian dini akibat penyakit kardiovaskular disebabkan oleh penyakit jantung koroner dan stroke. Hal ini sejalan dengan data dari *World Health Organization* (WHO) yang menunjukkan bahwa sekitar 17,9 juta kematian terjadi setiap tahun akibat penyakit kardiovaskular, dan sebagian besar disebabkan oleh PJK (Hasani et al., 2023; WHO, 2023).

Di Indonesia, hasil studi yang dilakukan di Yogyakarta menunjukkan bahwa prevalensi faktor risiko penyakit jantung koroner cukup tinggi, di mana 63,2% pasien mengalami hipertensi, 29,5% menderita *diabetes mellitus*, dan 51,3% mengalami obesitas sentral. Selain itu, 60,7% pasien tercatat sebagai perokok sebelumnya, dan 54,8% memiliki aktivitas fisik yang sangat rendah. Pola makan yang buruk juga menjadi kontributor signifikan, dengan hanya 4,5% pasien yang memenuhi asupan buah dan sayur sesuai rekomendasi WHO. Temuan ini menegaskan bahwa peningkatan angka kejadian PJK sangat berkaitan erat dengan gaya hidup tidak sehat yang semakin banyak ditemukan pada kelompok usia produktif (Hartopo et al., 2023). Temuan ini diperkuat dengan bukti bahwa peningkatan konsumsi makanan tinggi lemak jenuh, stres psikososial, dan kurangnya aktivitas fisik menjadi pemicu naiknya angka penyakit jantung koroner (PJK) pada usia muda (Shafiee et al., 2024).

Coronary Artery Bypass Grafting (CABG) merupakan prosedur pembedahan yang bertujuan menciptakan jalur alternatif aliran darah menuju otot jantung dengan cara mencangkok pembuluh darah dari bagian tubuh lain, seperti vena safena, arteri radial, atau arteri mamaria interna, ke arteri koroner yang mengalami penyumbatan. Prosedur ini terbukti efektif dalam meredakan gejala angina dan meningkatkan prognosis jangka panjang, terutama pada pasien dengan lesi kompleks atau multipel (Ge

et al., 2024). Meskipun demikian, ketahanan *graft post-CABG* tidak bersifat permanen. Oleh karena itu, pasien *post-CABG* tetap memerlukan pemantauan berkala melalui angiografi koroner atau modalitas pencitraan lain, guna mendeteksi dini kemungkinan gangguan perfusi ulang dan memastikan keberlangsungan fungsi *graft* yang telah dicangkokkan.

Angiografi koroner merupakan prosedur pencitraan diagnostik invasif yang juga diperlukan untuk mengevaluasi patensi *graft* dan mendeteksi stenosis baru setelah tindakan *Coronary Artery Bypass Grafting* (CABG). Pada pasien *post-CABG*, prosedur ini menghadirkan tantangan tersendiri, termasuk kompleksitas anatomi *graft*, keterbatasan sudut proyeksi, risiko teknis seperti reaksi terhadap injeksi kontras dan paparan radiasi berulang, serta perlunya kesiapsiagaan tim dan peralatan. Oleh karena itu, persiapan pasien secara menyeluruh termasuk evaluasi fungsi ginjal, penyesuaian obat, strategi hidrasi, dan pemantauan pasca-tindakan menjadi sangat penting dalam prosedur *post-CABG* (Ridwan & Susanta, 2023). Selain itu, akses arteri (radial atau femoral) turut mempengaruhi durasi fluoroskopi dan volume kontras, di mana prosedur melalui arteri radial cenderung menghasilkan *fluorotime* yang lebih lama dibanding femoral. Hal ini disebabkan oleh tantangan anatomi, seperti tortuositas pembuluh darah, serta navigasi kateter yang lebih kompleks (Shah et al., 2021). Di sisi lain, penggunaan akses radial bisa mengakibatkan penurunan nefropati akibat kontras (*Contrast-Induced Nephropathy*), baik pada pasien umum maupun risiko tinggi seperti penderita penyakit ginjal kronis (Firouzi et al., 2020; Wang et al., 2020; Rigattieri et al., 2024).

Radiologi merupakan bidang kedokteran yang menggunakan teknologi pencitraan medis untuk mendeteksi, mendiagnosis, dan memantau penyakit secara non-invasif. Dalam perkembangannya, radiologi

tidak hanya berfungsi sebagai alat diagnostik, tetapi juga berkembang menjadi radiologi intervensi, yaitu cabang yang memungkinkan tindakan minimal invasif dengan bimbingan citra *real-time*. Radiologi intervensi menjadi pilar utama dalam tindakan kateterisasi jantung, dengan dukungan teknologi seperti fluoroskopi *C-arm* generasi baru yang menghasilkan gambar resolusi tinggi dengan paparan radiasi yang lebih rendah dibanding sistem sebelumnya (Kaul et al., 2020). Radiografer sebagai operator teknologi ini dituntut memiliki kompetensi tinggi untuk menjamin hasil optimal dan keamanan prosedur, terutama dalam tindakan invasif kardiovaskular yang memerlukan presisi tinggi (Park et al., 2023).

Radiografer memiliki peran penting dalam pelaksanaan prosedur kateterisasi jantung, tidak hanya dalam pengambilan citra, tetapi juga dalam mengatur parameter teknis fluoroskopi sesuai instruksi dokter, menyiapkan perangkat injeksi otomatis, serta berkoordinasi dengan tim medis dalam menentukan proyeksi pencitraan yang optimal. Keterlibatan aktif radiografer terbukti mampu meningkatkan efisiensi waktu prosedur dan menurunkan paparan radiasi kumulatif. Posisi kerja yang tepat, seperti berada di sisi meja yang jauh dari sumber sinar, dapat secara signifikan mengurangi dosis radiasi yang diterima oleh radiografer dan staf medis lainnya (Yamaguchi et al., 2025). Dengan penerapan pelindung radiasi dan protokol keselamatan yang baik, dosis radiasi yang diterima operator dan tim medis tetap berada di bawah ambang batas yang direkomendasikan oleh *International Commission on Radiological Protection* (ICRP), meskipun dalam prosedur intervensi yang kompleks (Suliaman et al., 2023). Pentingnya posisi proyeksi *C-arm* terhadap distribusi dosis radiasi, di mana sudut tertentu menyebabkan paparan lebih tinggi pada operator kedua dan staf yang berdiri dekat dengan area pencitraan, sehingga penting untuk menempatkan personel

pada area dengan risiko rendah, seperti ujung meja (You et al., 2025). Dengan adanya pemahaman teknis dan edukasi berkelanjutan, radiografer dapat berkontribusi secara signifikan terhadap peningkatan keselamatan radiasi dan keberhasilan prosedur kateterisasi secara menyeluruh.

Penggunaan *injector* kontras otomatis merupakan bagian penting dalam prosedur kateterisasi jantung, karena memungkinkan pemberian media kontras dengan tekanan dan volume yang terukur secara presisi. Hal ini berperan langsung dalam menghasilkan citra vaskular berkualitas tinggi, serta meminimalkan *noise* dan artefak. Radiografer bertanggung jawab dalam mengatur parameter *injector* seperti *flow rate*, *peak pressure*, dan *total volume*, yang harus disesuaikan dengan kondisi fisiologis pasien terutama pada kasus *post-CABG*. Meskipun tekanan tinggi dari *injector* kontras otomatis hanya berdampak dalam radius sangat dekat dari ujung kateter, kesalahan dalam pengaturan tetap dapat memperburuk kondisi seperti diseksi arteri, terutama jika terdapat lesi yang tidak terdeteksi atau kateter berada terlalu dekat dengan dinding pembuluh (Hirshfeld et al., 2024). Selain risiko mekanis, penggunaan kontras juga berkaitan dengan komplikasi sistemik seperti nefropati akibat kontras. Insiden nefropati kontras bisa mencapai 11–40%, tergantung pada faktor risiko seperti usia lanjut, dehidrasi, dan penyakit ginjal kronis. Oleh karena itu, strategi seperti hidrasi optimal, pengurangan volume kontras, dan pemantauan fungsi ginjal menjadi sangat penting dalam pencegahan komplikasi ini (Akbar et al., 2024). Dengan demikian, radiografer dituntut tidak hanya cekatan dalam pengoperasian teknis alat, tetapi juga memiliki pengetahuan klinis yang memadai untuk mengidentifikasi potensi risiko sebelum prosedur dilakukan.

Seiring dengan kemajuan teknologi dan meningkatnya kompleksitas kasus kardiovaskular,

radiografer dituntut untuk terus meningkatkan kompetensi melalui pendidikan berkelanjutan dan sertifikasi praktik. Radiografer juga memiliki peran penting dalam perlindungan pasien dan tim medis dari paparan radiasi dengan menerapkan prinsip *As Low As Reasonably Achievable* (ALARA), penggunaan kolimasi yang optimal, serta pemantauan dosis melalui dosimeter secara berkala. Penerapan pelatihan proteksi radiasi dan pengawasan dosis secara sistematis mampu menurunkan dosis radiasi operator dan staf laboratorium kateterisasi secara signifikan (Abdel-Halim et al., 2024). Tingkat kepatuhan terhadap protokol proteksi radiasi berhubungan langsung dengan variasi dosis antarindividu di tim medis, menekankan pentingnya pelatihan teknis dan standarisasi prosedur di laboratorium intervensi (Alzahrani et al., 2024). Selain itu, penggunaan sistem pelindung radiasi generasi terbaru mampu menjaga dosis operator tetap berada di bawah ambang batas aman, meskipun volume tindakan tinggi dan kasus kompleks (Laskar et al., 2023). Dengan demikian, peran radiografer dalam menjaga keselamatan prosedural tidak hanya bergantung pada keterampilan teknis, tetapi juga pada pemahaman dan komitmen terhadap prinsip proteksi radiasi yang berkelanjutan.

METODE

Penelitian ini menggunakan metode kualitatif deskriptif untuk menggambarkan secara mendalam peran radiografer dalam tindakan coronary pada pasien *post Coronary Artery Bypass Grafting (post-CABG)* di laboratorium kateterisasi. Penelitian dilaksanakan di salah satu rumah sakit di Jakarta Barat. Penelitian dilakukan pada bulan Juli 2025 dengan jumlah informan sebanyak 3 orang, yaitu radiografer yang terlibat langsung dalam tindakan intervensi kardiovaskular. Kriteria inklusi dalam penelitian ini adalah radiografer yang

memiliki pengalaman kerja klinis umum di bidang radiologi diagnostik minimal 1 hingga 2 tahun agar bisa berpartisipasi dalam prosedur coronary pada pasien *post-CABG*.

Pengumpulan data dilakukan melalui observasi langsung, wawancara semi-terstruktur, dan dokumentasi prosedur tindakan. Analisis data dilakukan secara tematik melalui tahapan reduksi data, penyajian data, dan penarikan kesimpulan. Validitas data diuji menggunakan teknik triangulasi sumber dengan membandingkan hasil observasi, wawancara, dan dokumentasi.

HASIL

Pada pasien dengan riwayat *post Coronary Artery Bypass Grafting (CABG)*, dilakukan angiografi koroner untuk evaluasi graft melalui akses femoralis. Persiapan tindakan meliputi input data pasien ke sistem komputer, mempersiapkan media penyimpanan pada komputer, serta mempersiapkan alat C-arm dan injector agar berjalan lancar saat pemeriksaan. Media kontras yang digunakan adalah Hexiol 350 mg I/ml.

Parameter injeksi yang digunakan yaitu volume kontras 35 ml, flow rate 15 ml/s, dan pressure limit 300 psi. Berdasarkan perhitungan, waktu injeksi diperoleh selama 2,33 detik. Prosedur diawali dengan tindakan aseptik dan pemberian anastesi lokal menggunakan Lidocaine 2% pada area arteri femoralis.

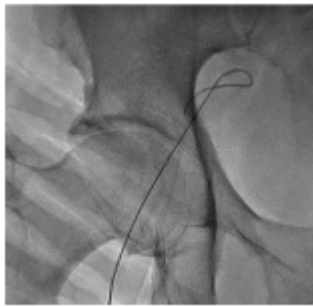
Hasil angiografi menunjukkan:

RA-PDA: graft tampak paten, tanpa pengisian distal ke LCx

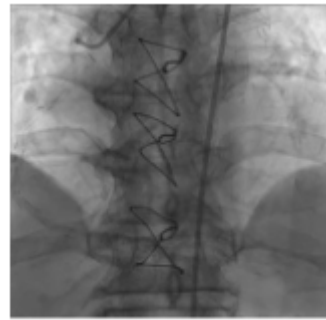
LIMA-LAD: terlihat aliran kontras mengisi hingga distal LAD

SVG-LCx, SVG-Intermediate, dan SVG-RCA: tidak tervisualisasi

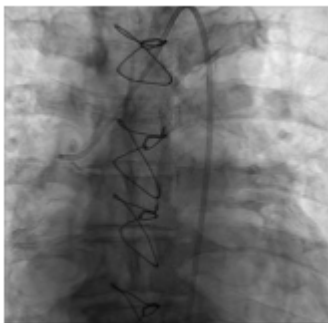Total penggunaan media kontras adalah 35 ml dengan nilai DAP sebesar 30,9 Gy·cm².



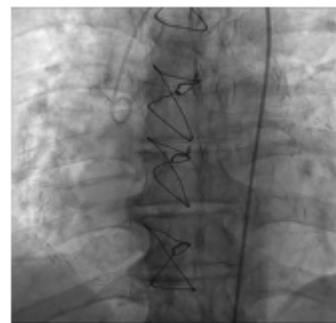
Gambar 1. Proyeksi AP Fluoroskopi Yang Menunjukkan Posisi Guide Wire Menuju Arteri Femoralis Kanan



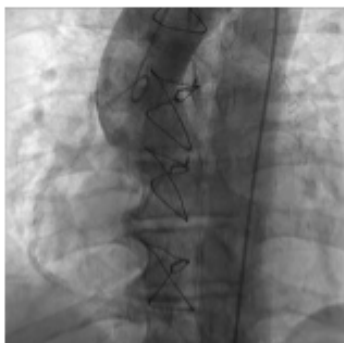Gambar 2. Menunjukkan Evaluasi Graf LIMA- LAD Tervisualisasi Sampai Ke Distal LAD



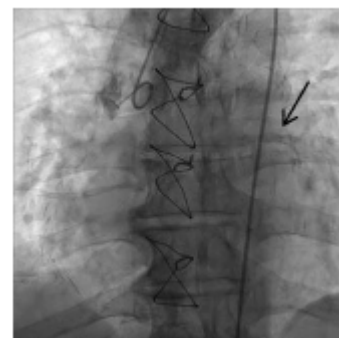
Gambar 3. Menunjukkan Graft RA-PDA Paten, Namun Aliran Kontras Tidak Mengisi Di LCx



Gambar 4. Adanya Penggantian Kateter JR 3.5 Ke Kateter 5F. Hasil Citra Menunjukkan Kateter Menuju Ke LCx



Gambar 5. Menunjukkan Hasil Citra Pada Graft Di SVG-LCx, SVG-Intermediate, SVG- RCA Tidak Paten



Gambar 6. Menunjukkan Hasil Citra Bahwa RA-PDA Tampak Paten Atau Masih Dapat Teraliri

Berdasarkan hasil angiografi, graft RA-PDA dan LIMA-LAD masih dalam kondisi paten, yang menunjukkan bahwa aliran darah ke area jaringan otot jantung masih berlangsung dengan baik. Hal ini sejalan dengan karakteristik graft arteri, terutama

LIMA, yang memiliki tingkat patensi jangka panjang lebih baik dibandingkan graft vena. Tidak tervisualisasinya graft SVG ke LCx, intermediate, dan RCA dapat mengindikasikan kemungkinan terjadinya oklusi atau stenosis pada graft tersebut. Namun demikian, kondisi

ini juga dapat dipengaruhi oleh faktor teknis, seperti sudut proyeksi C-arm yang kurang optimal atau ketidaktepatan timing injeksi kontras, sehingga visualisasi pembuluh tidak maksimal.

Kegagalan akses awal pada arteri femoralis kanan kemungkinan disebabkan oleh adanya tortuositas pembuluh, yang dapat menghambat pemasangan wire. Pengalihan akses ke arteri femoralis kiri merupakan langkah yang tepat untuk memastikan kelancaran prosedur. Penggunaan parameter injector dengan flow rate 15 ml/s, volume 35 ml, dan pressure limit 300 psi sudah sesuai untuk menghasilkan gambar pembuluh darah yang terlihat optimal. Selain itu, nilai DAP sebesar 30,9 Gy·cm² masih berada di bawah batas Diagnostic Reference Level (DRL), sehingga menunjukkan bahwa prosedur telah dilakukan dengan memperhatikan prinsip keselamatan radiasi. Secara keseluruhan, hasil pemeriksaan ini menunjukkan bahwa keberhasilan evaluasi graft tidak hanya dipengaruhi oleh kondisi anatomi pasien, tetapi juga oleh faktor teknis selama prosedur, sehingga keduanya perlu dipertimbangkan dalam interpretasi hasil angiografi.

PEMBAHASAN

Dalam kasus ini, peran radiografer tidak hanya terbatas pada pelaksanaan teknis, tetapi juga berkontribusi terhadap kualitas hasil pencitraan angiografi. Pengoperasian injector dan pengaturan fluoroskopi C-arm yang tepat berpengaruh terhadap optimalisasi proyeksi dan visualisasi graft, terutama pada pasien post-CABG dengan kompleksitas anatomi pembuluh darah. Penggunaan injector otomatis memungkinkan pengaturan flow rate dan volume kontras yang lebih konsisten dibandingkan injeksi manual, sehingga menghasilkan kualitas citra yang lebih optimal. Hal ini sejalan dengan penelitian oleh Franken dan Zeitler (1977) serta Minsinger et al. (2013) yang menyatakan bahwa penggunaan automatic contrast injector dapat meningkatkan kualitas visualisasi

vaskular dan mengurangi variabilitas injeksi.

Selain itu, pengaturan parameter injeksi seperti flow rate, volume, dan pressure limit memiliki peran penting dalam menghasilkan gambar pembuluh darah yang optimal. Variasi parameter ini dapat memengaruhi distribusi kontras dan kualitas pencitraan angiografi. Hal ini didukung oleh penelitian Muhl et al. (2017) yang menyatakan bahwa parameter injeksi merupakan faktor utama dalam peningkatan kontras arteri koroner. Dari sisi keselamatan, posisi radiografer selama prosedur juga berperan penting dalam meminimalkan paparan radiasi melalui penggunaan pelindung timbal sesuai prinsip proteksi radiasi. Selain itu, penelitian Chamié et al. (2024) menunjukkan bahwa peningkatan tekanan akibat injeksi kontras relatif kecil dan tidak memberikan dampak signifikan terhadap pembuluh distal jika dilakukan dengan teknik yang tepat.

Secara klinis, hasil penelitian ini memberikan implikasi bahwa radiografer memiliki peran penting dalam optimalisasi kualitas citra dan keselamatan prosedur angiografi, khususnya pada pasien dengan kondisi kompleks seperti post-CABG.

KESIMPULAN

Hasil angiografi pada pasien *post-CABG* menunjukkan bahwa dengan penggunaan *injector* kontras otomatis, *graft* RA-PDA dan LIMA-LAD tampak paten, sementara beberapa *graft* SVG tidak tervisualisasi. Kondisi ini dapat mengindikasikan adanya oklusi, namun kemungkinan lain adalah hambatan teknis pencitraan, misalnya sudut proyeksi *C-arm* yang kurang optimal atau ketidaktepatan waktu injeksi kontras. Dalam prosedur ini, radiografer memiliki peran penting mulai dari tahap persiapan, pengoperasian fluoroskopi dan *injector*, hingga penerapan protokol keselamatan radiasi sesuai instruksi dokter. Pemilihan kateter dan pengaturan parameter injeksi tetap merupakan kewenangan dokter, sedangkan radiografer memastikan aspek teknis berjalan optimal.

Ketepatan teknis, koordinasi yang baik antara tim medis, serta penerapan prinsip proteksi radiasi yang benar menjadi faktor penentu dalam keberhasilan visualisasi *graft* sekaligus menjaga keselamatan pasien maupun tenaga medis.

DAFTAR PUSTAKA

- Abdel-Halim, M., et al. (2024). Assessing and improving radiation safety in cardiac catheterization labs. *The Egyptian Heart Journal*, 76(1), 17. <https://doi.org/10.1186/s43044-024-00449-7>
- Akbar, M., et al. (2024). Contrast-induced acute kidney injury: A review. *BMC Nephrology*, 25(1), 112. <https://doi.org/10.1186/s12882-024-03570-6>
- Alzahrani, F., et al. (2024). Variability in radiation exposure: Impact of compliance to protection protocols. *Journal of the Saudi Heart Association*, 36(1), 25–32. <https://doi.org/10.1016/j.jsha.2024.01.002>
- Badan Pengawas Tenaga Nuklir (BAPETEN). (2023). *Profil dosis pasien tahunan 2023*. <https://portalkip.bapeten.go.id/menu/informasi/unduh/357>
- Firouzi, A., Mohebi, R., Kassaian, S. E., Pourhosseinali, A., Nikfarjam, M., & Maleki, M. (2020). Impact of vascular access site on contrast-induced nephropathy after coronary angiography: A retrospective cohort study. *ARYA Atherosclerosis*, 16(1), 28–34. <https://www.ncbi.nlm.nih.gov/pmc/articles/PMC7114577>
- Ge, Y., Shi, Y., Huang, Z., Liang, L., Li, H., Chen, J., & Wang, C. (2024). Impact of frailty on outcomes following coronary artery bypass grafting: A systematic review and meta-analysis. *BMC Surgery*, 24(1), 727. <https://doi.org/10.1186/s12893-024-02728-1>
- Hartopo, A. B., Inggriani, M. P., Jhundy, B. W., Fachiroh, J., Roshana, P. T., Wardani, R. K., & Dewi, F. S. T. (2023). Modifiable risk factors for coronary artery disease in the Indonesian population: A nested case-control study. *Cardiovascular Prevention and Pharmacotherapy*, 5(1), 24–34. <https://doi.org/10.36011/cpp.2023.5.e3>
- Hasani, W. S., Nurjannah, I., Rahmawati, R., & Islamiyah, W. (2023). Premature cardiovascular mortality: A systematic review and meta-analysis. *BMC Public Health*, 23, 1611. <https://doi.org/10.1186/s12889-023-16466-1>
- Hirshfeld, J. W., Jr., et al. (2024). Can contrast injections cause or propagate coronary injuries? *JACC: Cardiovascular Interventions*, 3(2), 145–152. <https://doi.org/10.1016/j.jsc.2023.12.005>
- International Commission on Radiological Protection (ICRP). (2017). *Diagnostic reference levels in medical imaging (ICRP Publication 135)*. <https://www.icrp.org/publication.asp?id=icrp+publication+135>
- Kaul, D., Fiebich, M., Meyer, C., Doerr, S., Heidbuchel, H., & Voigtländer, T. (2020). Radiation dose reduction capabilities of a new C-arm system with optimized hardware and software. *Clinical Research in Cardiology*, 109(12), 1529–1537. <https://doi.org/10.1007/s00392-020-01735-2>
- Laskar, H., et al. (2023). Evaluation of modern radiation protection systems. *JACC: Cardiovascular Interventions*, 2(4), 234–241. <https://doi.org/10.1016/j.jsc.2023.06.012>
- Park, D., Kim, J., Lee, H., Choi, S., Yoon, M., & Han, K. (2023). Outcomes with IVUS and OCT guidance in PCI: A nationwide analysis. *Journal of the American College of Cardiology*, 81(18), 1790–1801. <https://www.ncbi.nlm.nih.gov/pmc/articles/PMC11615633/>

- Ridwan, M., & Susanta, I. P. A. (2023). Prosedur pemeriksaan coronary angiography (CAG) pada klinis post coronary artery bypass grafting (CABG). *Jurnal Insan Pengabdian Indonesia*, 1(4), 432–440.
<https://doi.org/10.62007/jouipi.v1i4.145>
- Rigattieri, S., De Caterina, R., Esposito, G., et al. (2024). Radial versus femoral access in preventing acute kidney injury after coronary procedures: What we know in 2024. *Clinical Research in Cardiology*, 113(1), 1–10.
<https://doi.org/10.1007/s00392-023-02232-2>
- Shafiee, M., Jahanbakhsh, F., Hedayati, M., Shahnazari, M., & Vaisi-Raygani, A. (2024). Risk factors of cardiovascular disease (CVD) in young adults: A community-based study of Iranian context. *BMC Public Health*, 24(1), 20030.
<https://doi.org/10.1186/s12889-024-20030-w>
- Shah, B., Patel, V., Bajaj, S., Ramakrishnan, S., Tummala, L., & Sharma, A. (2021). Comparison of fluoroscopy time in transradial versus transfemoral access in coronary procedures after coronary artery bypass grafting. *Catheterization and Cardiovascular Interventions*, 98(3), E317–E324.
<https://pubmed.ncbi.nlm.nih.gov/33812824>
- Suliaman, A., et al. (2023). Evaluation of occupational radiation doses and effectiveness of radiation protection. *Applied Radiation and Isotopes*, 199, 111071.
<https://doi.org/10.1016/j.apradiso.2023.111071>
- Wang, Y., Ma, J., Zhang, P., Lu, Y., & Fu, X. (2020). Radial versus femoral access and the risk of contrast-induced nephropathy: A meta-analysis of 46,816 patients. *Angiology*, 71(6), 525–534.
<https://www.ncbi.nlm.nih.gov/pmc/articles/PMC5837196>
- World Health Organization. (2023). *Cardiovascular diseases (CVDs): Key facts*.
[https://www.who.int/news-room/fact-sheets/detail/cardiovascular-diseases-\(cvds\)](https://www.who.int/news-room/fact-sheets/detail/cardiovascular-diseases-(cvds))
- Yamaguchi, Y., Yamashita, S., Murakami, H., Hirao, K., & Iwasaki, Y. (2025). Radiation safety in catheter ablation: Clinical value of real-time operator dosimetry. *Heart and Vessels*, 40(6), 1234–1243.
<https://doi.org/10.1007/s00380-025-02567-x>
- You, H., et al. (2025). Mapping operator exposure in the cardiac cath lab. *Radioprotection*, 60(1), 35–42.
https://www.radioprotection.org/articles/radiopro/full_html/2025/01/radiopro240031/radiopro240031.html