

MILD HEAD INJURY DENGAN HIPERTENSI URGENSI PADA PEREMPUAN LANSIA PASCA KECELAKAAN LALU LINTAS: LAPORAN KASUS

Desta Natalia¹, Devi Alfi Mafiroh², Dhila Luna Pangestu³, Dina Shakira⁴, Pratiwi Hendro Putri^{5*}

¹⁻⁴Program Studi Profesi Fakultas Kedokteran Universitas Malahayati

⁵Departemen Saraf, RSUD Jend. Ahmad Yani Metro

^{*}Email Korespondensi: doktertwie@gmail.com

Abstract: Mild Head Injury with Hypertensive Urgency in an Elderly Female Following a Traffic Accident: A Case Report. This case report aims to describe the diagnostic evaluation, management, and clinical outcome of a patient with mild head injury accompanied by hypertensive urgency. Mild traumatic brain injury is the most common form of head trauma and generally has a favorable prognosis if managed appropriately. A 60-year-old female presented to the emergency department with headache after a traffic accident approximately one hour prior to admission. The patient was not wearing a helmet and sustained direct head trauma to the asphalt. Physical examination revealed cephal hematoma in the left frontotemporal region with Glasgow Coma Scale score of 15 (E4V5M6). Blood pressure was 199/114 mmHg. The patient denied loss of consciousness, seizures, and projectile vomiting. Neurological examination showed no focal deficits. Non-contrast head CT scan demonstrated cephal hematoma in the left frontotemporal region without intracranial abnormalities or skull fracture. The patient was diagnosed with mild head injury and hypertensive urgency and managed conservatively with intravenous fluids, analgesics, antihypertensive therapy, and supportive treatment. After observation, the patient showed clinical improvement without neurological deterioration and was discharged in stable condition. This case highlights the importance of comprehensive neurological evaluation and close observation in elderly patients with mild head injury, despite normal initial CT-scan findings.

Keywords: Mild Head Injury, Mild Traumatic Brain Injury, Hypertensive Urgency, Elderly

Abstrak: Mild Head Injury dengan Hipertensi Urgensi pada Perempuan Lansia Pasca Kecelakaan Lalu Lintas: Laporan Kasus. Laporan kasus ini bertujuan menggambarkan evaluasi diagnostik, penatalaksanaan, dan luaran klinis pasien dengan cedera kepala ringan disertai hipertensi urgensi. Cedera kepala ringan merupakan bentuk trauma kepala tersering dan umumnya memiliki prognosis baik bila ditangani secara tepat. Seorang perempuan berusia 60 tahun datang ke instalasi gawat darurat dengan keluhan nyeri kepala setelah kecelakaan lalu lintas sekitar satu jam sebelum masuk rumah sakit. Pasien tidak menggunakan helm dan kepala terbentur aspal. Pemeriksaan fisik menunjukkan cephal hematoma regio frontotemporalis sinistra dengan Glasgow Coma Scale 15 (E4V5M6). Tekanan darah pasien 199/114 mmHg. Pasien tidak mengalami penurunan kesadaran, kejang, maupun muntah proyektil. Pemeriksaan neurologis tidak menunjukkan defisit neurologis fokal. CT-scan kepala non-kontras menunjukkan cephal hematoma regio frontotemporalis sinistra tanpa kelainan intrakranial maupun fraktur tulang tengkorak. Pasien didiagnosis mild head injury disertai hipertensi urgensi dan ditatalaksana secara konservatif menggunakan cairan intravena, analgesik, antihipertensi, serta terapi suportif. Setelah observasi, kondisi klinis pasien membaik tanpa perburukan neurologis dan pasien dipulangkan dalam keadaan stabil. Kasus ini menegaskan pentingnya evaluasi neurologis menyeluruh dan observasi ketat pada pasien lansia dengan cedera kepala ringan meskipun hasil CT-scan awal normal.

Kata Kunci: Cedera Kepala Ringan, *Mild Traumatic Brain Injury*, Hipertensi Urgensi, Lansia

PENDAHULUAN

Cedera kepala ringan (*mild head injury/mild traumatic brain injury*) merupakan bentuk trauma kepala yang paling sering ditemukan di instalasi gawat darurat. Kondisi ini umumnya memiliki prognosis baik, namun tetap memerlukan evaluasi dan observasi yang adekuat karena beberapa pasien dapat mengalami komplikasi neurologis sekunder. Cedera kepala ringan dapat disebabkan oleh benturan langsung pada kepala akibat kecelakaan lalu lintas, jatuh, kekerasan fisik, maupun cedera olahraga. Manifestasi klinis yang muncul bervariasi, mulai dari nyeri kepala, mual, muntah, hingga gangguan kesadaran sementara (Silverberg & Iverson, 2023).

Pada pasien usia lanjut, cedera kepala ringan memerlukan perhatian khusus karena memiliki risiko lebih tinggi mengalami perdarahan intrakranial tersembunyi (*delayed intracranial hemorrhage*) meskipun hasil pemeriksaan awal masih dalam batas normal. Faktor usia, adanya komorbid seperti hipertensi, penggunaan obat antikoagulan, serta perubahan atrofi serebral pada lansia dapat meningkatkan kerentanan terhadap komplikasi pascatrauma kepala. Oleh karena itu, pemeriksaan neurologis yang komprehensif dan pemeriksaan penunjang seperti CT-scan kepala sangat penting untuk menilai adanya cedera intrakranial dan menentukan tata laksana yang tepat. Penggunaan *clinical decision rules* seperti *Canadian CT Head Rule* juga membantu menentukan indikasi pemeriksaan CT-scan pada pasien cedera kepala ringan, terutama pada pasien usia lanjut yang memiliki risiko komplikasi intrakranial lebih tinggi (Centers for Disease Control and Prevention [CDC], 2024).

Selain evaluasi neurologis, pengendalian tekanan darah juga menjadi aspek penting dalam penatalaksanaan pasien trauma kepala. Peningkatan tekanan darah pada pasien cedera kepala dapat terjadi sebagai respons fisiologis terhadap nyeri dan

stres pascatrauma, namun juga dapat mencerminkan hipertensi kronik yang tidak terkontrol. Hipertensi yang tidak ditangani dengan baik berpotensi memperburuk kondisi serebral dan meningkatkan risiko komplikasi sekunder. Penatalaksanaan yang cepat dan tepat melalui observasi klinis, terapi suportif, serta pemantauan neurologis berkelanjutan diperlukan untuk mencegah perburukan kondisi pasien.

Laporan kasus ini bertujuan untuk menggambarkan proses diagnosis, penatalaksanaan, dan luaran klinis pada pasien perempuan usia lanjut dengan *mild head injury* disertai hipertensi urgensi pasca kecelakaan lalu lintas. Kasus ini diharapkan dapat menjadi bahan pembelajaran mengenai pentingnya evaluasi neurologis menyeluruh dan observasi ketat pada pasien lansia dengan cedera kepala ringan meskipun hasil CT-scan awal tidak menunjukkan kelainan intrakranial.

KASUS

Seorang perempuan berusia 60 tahun datang ke Instalasi Gawat Darurat (IGD) RSUD Jenderal Ahmad Yani Metro dengan keluhan utama nyeri kepala setelah mengalami kecelakaan lalu lintas sekitar satu jam sebelum masuk rumah sakit. Pasien dibonceng sepeda motor tanpa menggunakan helm dan kepala terbentur aspal saat kecelakaan terjadi. Setelah kejadian, pasien mengeluhkan nyeri kepala disertai benjolan pada kepala bagian kiri, mual, dan nyeri dada. Pasien tidak mengalami kehilangan kesadaran, kejang, muntah proyektil, maupun amnesia pascatrauma. Riwayat penggunaan obat antikoagulan disangkal. Pasien memiliki riwayat hipertensi, sedangkan riwayat diabetes melitus dan penyakit jantung disangkal. Riwayat keluarga diabetes melitus didapatkan pada keluarga pasien.

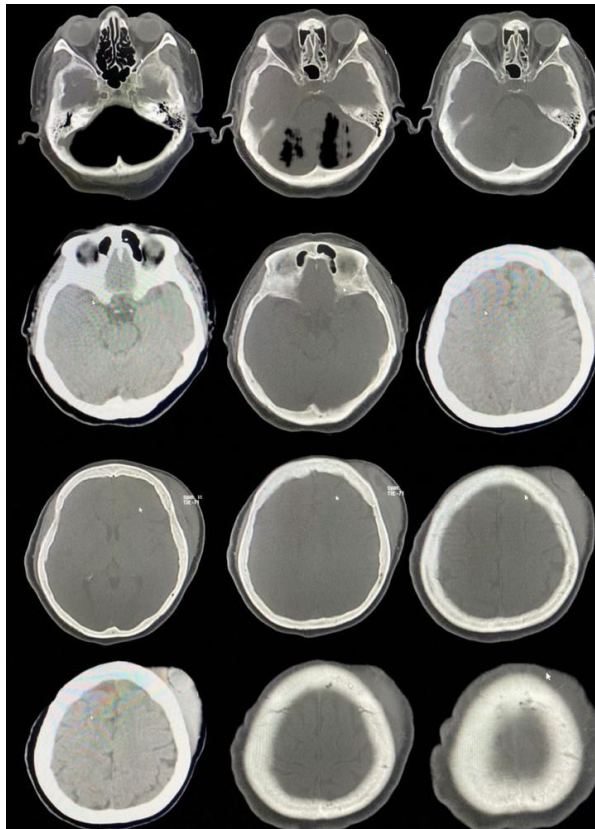
Pada pemeriksaan fisik didapatkan keadaan umum tampak sakit sedang dengan kesadaran *compos mentis* dan Glasgow Coma Scale (GCS) E4V5M6 =

15. Tekanan darah awal pasien 199/114 mmHg, frekuensi nadi 99 kali/menit, frekuensi napas 21 kali/menit, suhu tubuh 36,5°C, dan skor nyeri *Visual Analog Scale* (VAS) 7–8. Pemeriksaan kepala menunjukkan benjolan pada regio frontal sinistra dengan hematoma dan nyeri tekan tanpa luka terbuka. Pemeriksaan thoraks didapatkan trauma tumpul thoraks tanpa gangguan pernapasan. Pada ekstremitas bawah ditemukan luka lecet pada regio patella sinistra disertai bengkak, kemerahan, dan nyeri tekan tanpa deformitas.

Pemeriksaan neurologis menunjukkan fungsi nervus kranialis dalam batas normal. Pemeriksaan pupil didapatkan diameter 3 mm/3 mm, bulat, isokor, dengan refleks cahaya langsung dan tidak langsung positif pada kedua mata. Tidak ditemukan tanda rangsang meningeal seperti kaku kuduk, Kernig sign, maupun Brudzinski sign. Pemeriksaan motorik menunjukkan

kekuatan otot 5/5 pada seluruh ekstremitas dengan tonus normal dan refleks fisiologis simetris bilateral. Refleks patologis seperti Babinski, Chaddock, Oppenheim, Schaefer, Gordon, dan Gonda negatif bilateral. Pemeriksaan sensibilitas, koordinasi, fungsi bahasa, fungsi orientasi, fungsi memori, dan fungsi atensi dalam batas normal. Tidak ditemukan defisit neurologis fokal maupun gangguan serebelar.

Pemeriksaan laboratorium menunjukkan leukosit $11,15 \times 10^3/\mu\text{L}$, hemoglobin 13,9 g/dL, hematokrit 42,1%, trombosit $360 \times 10^3/\mu\text{L}$, gula darah sewaktu 144 mg/dL, ureum 24,3 mg/dL, dan kreatinin 0,85 mg/dL. Pemeriksaan CT-scan kepala non-kontras menunjukkan *cephal hematoma* regio frontotemporalis sinistra tanpa kelainan intrakranial, fraktur tulang tengkorak, maupun efek massa. Sistem tulang tampak intact.



Gambar 1. Hasil CT-scan kepala non-kontras menunjukkan *cephal hematoma* regio frontotemporalis sinistra tanpa perdarahan intrakranial, fraktur tulang tengkorak, maupun efek massa.

Berdasarkan anamnesis, pemeriksaan fisik, pemeriksaan neurologis, dan hasil CT-scan kepala, pasien didiagnosis dengan *mild head injury* disertai hipertensi urgensi. Diagnosis hipertensi urgensi ditegakkan berdasarkan tekanan darah 199/114 mmHg tanpa tanda kerusakan organ target akut. Diagnosis banding pada kasus ini meliputi *commotio cerebri*, *contusio cerebri*, fraktur basis kranii, dan epidural hematoma.

Penatalaksanaan dilakukan secara konservatif berupa pemberian cairan intravena, analgesik, antihipertensi, gastroprotektor, *citicoline* sebagai terapi suportif neuroprotektor, serta observasi neurologis ketat. Selama observasi tidak ditemukan penurunan kesadaran maupun perburukan neurologis. Tekanan darah pasien menunjukkan perbaikan setelah pemberian terapi antihipertensi. Pasien dipulangkan dalam keadaan stabil dengan keluhan nyeri kepala yang berkurang serta diberikan edukasi mengenai tanda bahaya pascatrauma kepala seperti muntah berulang, penurunan kesadaran, kejang, dan nyeri kepala progresif, serta dianjurkan kontrol ulang ke poli saraf.

PEMBAHASAN

Cedera kepala ringan (*mild head injury/mild traumatic brain injury*) merupakan bentuk trauma kepala yang paling sering ditemukan di instalasi gawat darurat dan umumnya memiliki prognosis baik apabila ditangani secara tepat. Meskipun demikian, pasien dengan cedera kepala ringan tetap memerlukan evaluasi neurologis menyeluruh karena sebagian kasus dapat berkembang menjadi komplikasi intrakranial sekunder. Pada kasus ini, pasien datang dengan keluhan nyeri kepala pasca kecelakaan lalu lintas disertai benturan langsung pada kepala tanpa penggunaan helm. Mekanisme trauma tersebut meningkatkan risiko terjadinya cedera intrakranial meskipun pasien datang dengan tingkat kesadaran baik dan tanpa defisit neurologis fokal.

Penegakan diagnosis *mild head injury* pada pasien ini didasarkan pada riwayat trauma kepala, nilai Glasgow

Coma Scale (GCS) 15, tidak adanya kehilangan kesadaran berkepanjangan, serta tidak ditemukan defisit neurologis fokal. Pasien juga tidak mengalami muntah proyektil, kejang, maupun amnesia pascatrauma. Menurut Silverberg dan Iverson (2023), cedera kepala ringan ditandai oleh GCS 13–15 dengan gangguan neurologis ringan atau sementara tanpa adanya kerusakan struktural berat pada otak. Pada pasien ini, hasil pemeriksaan neurologis dalam batas normal sehingga mendukung diagnosis *mild traumatic brain injury*.

Meskipun hasil neurologis awal tampak baik, pasien usia lanjut tetap memiliki risiko lebih tinggi mengalami perdarahan intrakranial tersembunyi (*delayed intracranial hemorrhage*). Perubahan atrofi serebral pada lansia menyebabkan peregangan pembuluh darah serebral sehingga lebih rentan mengalami perdarahan setelah trauma. Selain itu, usia lanjut juga berkaitan dengan prognosis yang lebih buruk dibanding kelompok usia muda pada cedera kepala. Oleh karena itu, observasi klinis dan evaluasi radiologis tetap diperlukan meskipun pasien tampak stabil secara neurologis.

Pada kasus ini dilakukan pemeriksaan CT-scan kepala non-kontras yang menunjukkan *cephal hematoma* regio frontotemporalis sinistra tanpa kelainan intrakranial, fraktur tulang tengkorak, maupun efek massa. Pemeriksaan CT-scan pada pasien ini sesuai dengan prinsip *Canadian CT Head Rule* karena pasien berusia ≥ 60 tahun dan mengalami trauma kepala akibat kecelakaan lalu lintas. *Clinical decision rules* seperti *Canadian CT Head Rule* dan *New Orleans Criteria* penting digunakan untuk menentukan indikasi pencitraan pada pasien *mild traumatic brain injury*, terutama pada pasien usia lanjut dengan risiko komplikasi intrakranial lebih tinggi. Hasil CT-scan yang normal pada kasus ini menunjukkan bahwa trauma bersifat superfisial tanpa adanya perdarahan intrakranial akut.

Diagnosis banding pada pasien ini meliputi *commotio cerebri*, *contusio cerebri*, fraktur basis kranii, dan epidural

hematoma. *Commotio cerebri* dipertimbangkan karena pasien mengalami trauma kepala dengan nyeri kepala pascatrauma, namun tidak ditemukan kehilangan kesadaran maupun amnesia yang khas. *Contusio cerebri* dan epidural hematoma dapat disingkirkan karena tidak ditemukan defisit neurologis fokal, penurunan kesadaran progresif, maupun gambaran perdarahan pada CT-scan kepala. Fraktur basis kranii juga tidak ditemukan karena tidak terdapat tanda klinis seperti *Battle sign*, *raccoon eyes*, rinore, maupun otore.

Pada pasien ini ditemukan tekanan darah 199/114 mmHg yang mengarah pada hipertensi urgensi. Diagnosis hipertensi urgensi ditegakkan karena tekanan darah sangat tinggi tanpa disertai tanda kerusakan organ target akut seperti penurunan kesadaran, edema paru akut, stroke hemoragik, ataupun gagal ginjal akut. Peningkatan tekanan darah pada pasien trauma kepala dapat disebabkan oleh respons fisiologis tubuh terhadap nyeri dan stres pascatrauma, namun riwayat hipertensi sebelumnya pada pasien juga menunjukkan kemungkinan hipertensi kronik yang tidak terkontrol. Pengendalian tekanan darah tetap penting dilakukan untuk mencegah peningkatan tekanan intrakranial dan komplikasi serebrovaskular sekunder.

Penatalaksanaan pada kasus ini dilakukan secara konservatif berupa pemberian cairan intravena, analgesik, antihipertensi, gastroprotektor, dan terapi suportif. Prinsip utama penatalaksanaan *mild head injury* adalah observasi neurologis ketat, pencegahan cedera sekunder, serta pengendalian faktor risiko yang dapat memperburuk kondisi serebral. Analgesik diberikan untuk mengurangi nyeri kepala, sedangkan antihipertensi diberikan untuk mengontrol tekanan darah pasien. Pada kasus ini juga diberikan *citicoline* sebagai terapi suportif neuroprotektor. Penggunaan neuroprotektor pada *mild traumatic brain injury* masih menjadi perdebatan, namun beberapa studi menunjukkan bahwa *citicoline* dapat

membantu proses perbaikan membran neuron dan fungsi kognitif pascatrauma.

Selama observasi tidak ditemukan penurunan kesadaran maupun perburukan neurologis. Kondisi klinis pasien menunjukkan perbaikan dengan berkurangnya nyeri kepala dan tekanan darah yang lebih terkontrol setelah terapi antihipertensi. Prognosis pasien dinilai baik karena tidak ditemukan kelainan intrakranial, defisit neurologis fokal, maupun komplikasi selama observasi. Meskipun demikian, pasien tetap diberikan edukasi mengenai tanda bahaya pascatrauma kepala seperti muntah berulang, nyeri kepala progresif, penurunan kesadaran, dan kejang karena komplikasi intrakranial dapat muncul secara tertunda dalam 24–48 jam pertama pascatrauma.

Laporan kasus ini memiliki beberapa keterbatasan, antara lain tidak dilakukan pemantauan jangka panjang terhadap kemungkinan terjadinya *post-concussion syndrome* serta tidak tersedia data serial tekanan darah dan evaluasi neurologis lanjutan setelah pasien dipulangkan. Selain itu, observasi klinis dilakukan dalam waktu terbatas selama perawatan di rumah sakit sehingga kemungkinan komplikasi tertunda tetap perlu diperhatikan pada tindak lanjut pasien.

Kasus ini menunjukkan pentingnya evaluasi neurologis menyeluruh dan observasi ketat pada pasien lansia dengan *mild head injury* meskipun hasil CT-scan awal tidak menunjukkan kelainan intrakranial. Pendekatan multidisiplin melalui evaluasi klinis, pemeriksaan radiologis, pengendalian tekanan darah, serta edukasi pasien dan keluarga berperan penting dalam mencegah komplikasi sekunder dan memperbaiki luaran klinis pasien.

KESIMPULAN

Kasus ini menunjukkan bahwa *mild head injury* pada pasien lansia tetap memerlukan evaluasi neurologis menyeluruh dan observasi ketat meskipun hasil CT-scan kepala awal tidak menunjukkan kelainan intrakranial. Faktor usia lanjut dan

riwayat hipertensi pada pasien meningkatkan risiko terjadinya komplikasi neurologis sekunder maupun perdarahan intrakranial tertunda (*delayed intracranial hemorrhage*). Penegakan diagnosis melalui anamnesis yang lengkap, pemeriksaan neurologis komprehensif, pemeriksaan laboratorium, serta CT-scan kepala sangat penting untuk menentukan derajat keparahan cedera dan menyingkirkan kemungkinan cedera intrakranial. Pada kasus ini, hasil pemeriksaan neurologis dalam batas normal serta CT-scan kepala tanpa perdarahan intrakranial mendukung diagnosis *mild traumatic brain injury* dengan *cephal hematoma* regio frontotemporalis sinistra disertai hipertensi urgensi tanpa kerusakan organ target akut.

Penatalaksanaan konservatif berupa observasi neurologis ketat,

pemberian cairan intravena, analgesik, antihipertensi, dan terapi suportif memberikan hasil klinis yang baik tanpa ditemukan perburukan neurologis selama observasi. Selain itu, edukasi kepada pasien dan keluarga mengenai tanda bahaya pascatrauma kepala seperti muntah berulang, nyeri kepala progresif, penurunan kesadaran, dan kejang merupakan bagian penting dalam tata laksana pasien untuk mencegah keterlambatan deteksi komplikasi sekunder. Dengan demikian, pendekatan multidisiplin melalui evaluasi klinis, pemeriksaan radiologis, pengendalian tekanan darah, observasi neurologis, dan edukasi pasien berperan penting dalam memperbaiki luaran klinis pasien *mild head injury*, khususnya pada kelompok usia lanjut dengan komorbid hipertensi.

DAFTAR PUSTAKA

- Adi, A. (2022) 'Cedera kepala sebagai gangguan traumatik fungsi otak', *Jurnal Kesehatan Medika*, 8(2), pp. 112–118.
- Ansar, J.W., Anggorotomo, W., Utami, D. and Virdaus, N.A. (2021) 'Gambaran klinis pasien epidural hematoma di RSUD Dr. H. Abdul Moeloek Provinsi Lampung', *Jurnal Ilmu Kedokteran dan Kesehatan*, 8(3), pp. 302–309.
- Ayu, P.S. and Ichwanuddin (2021) 'Cedera kepala ringan (CKR): Sebuah laporan kasus saraf', *Jurnal Medis Saraf Indonesia*, 5(1), pp. 45–50.
- Babl, F.E., Tavender, E., Ballard, D.W., Borland, M.L., Oakley, E., Cotterell, E. et al. (2021) 'Australian and New Zealand guideline for mild to moderate head injuries in children', *Emergency Medicine Australasia*, 33(2), pp. 214–231.
- Bens, N., Kulkarni, P. and Ferris, C.F. (2024) 'Changes in cerebral vascular reactivity following mild repetitive head injury in awake rats: Modeling the human experience', *Experimental Brain Research*, 242(10), pp. 2433–2442.
- Carroll, L.J., Cassidy, J.D., Holm, L., Kraus, J. and Coronado, V.G. (2014) 'Prognosis for mild traumatic brain injury: Results of the WHO Collaborating Centre Task Force on Mild Traumatic Brain Injury', *Journal of Rehabilitation Medicine*, 36, pp. 84–105.
- Centers for Disease Control and Prevention (CDC) (2023) 'Most people with a mild TBI recover fully within days to weeks', *CDC Traumatic Brain Injury Guidelines*. Available at: <https://www.cdc.gov/traumatic-brain-injury> (Accessed: 13 October 2025).
- Centers for Disease Control and Prevention (CDC) (2024) 'Guidelines for the management of mild traumatic brain injury', *CDC Traumatic Brain Injury and Concussion*. Available at: <https://www.cdc.gov/traumatic-brain-injury> (Accessed: 13 October 2025).

- Faiz, M. (2022) 'Klasifikasi cedera kepala berdasarkan etiologi', *Jurnal Neurologi Klinis Indonesia*, 7(1), pp. 55–63.
- Haryono, R. and Utami, M.P.S. (2019) *Keperawatan Medikal Bedah: Sistem Persyarafan*. Yogyakarta: Pustaka Baru Press.
- Joan, A., Smith, T. and Robert, L. (2021) 'Global incidence and outcomes of traumatic brain injury', *World Neurosurgery*, 152, pp. 120–128.
- Kementerian Kesehatan Republik Indonesia (2018) *Riset Kesehatan Dasar (RISKESDAS) 2018*. Jakarta: Badan Penelitian dan Pengembangan Kesehatan.
- Kumaat, L. and Malara, R. (2017) 'Gangguan traumatik fungsi otak pada cedera kepala', *Jurnal Keperawatan Klinis*, 4(2), pp. 77–83.
- Lestari, D. (2021) 'Cedera kepala dan penatalaksanaannya', *Jurnal Keperawatan dan Kesehatan Indonesia*, 9(1), pp. 15–24.
- Management of mild traumatic brain injury (2024) *BMJ Best Practice*. Available at: <https://bestpractice.bmj.com/topics/en-us/967> (Accessed: 13 October 2025).
- Marbun, P., Simanjuntak, R. and Hutagalung, E. (2020) 'Manifestasi klinis dan komplikasi cedera kepala', *Jurnal Ilmiah Kedokteran*, 6(3), pp. 145–154.
- Pearce, J.M.S. (2008) 'Head injury examination and neurological assessment', *European Neurology*, 59(5), pp. 267–271.
- Perhimpunan Dokter Spesialis Saraf Indonesia (PERDOSSI) (2019) *Konsensus Nasional Penanganan Trauma Kapitis dan Trauma Spinal*. Jakarta: PERDOSSI.
- Putri, P.H., Putri, I.U., Agiestya, M.M., Fa'dlillah, D.N., Paranggai, E.A. and Windiyani, F. (2024) 'Cedera kepala sedang setelah kecelakaan lalu lintas tunggal: Sebuah laporan kasus', *Medula*, 14(3), pp. 518–522.
- Rahma, S. and Sari, H. (2024) 'Cedera kepala ringan', *Jurnal Ventilator: Jurnal Riset Ilmu Kesehatan dan Keperawatan*, 2(3), pp. 170–178.
- Silverberg, N.D. and Iverson, G.L. (2023) 'Diagnosis and management of mild traumatic brain injury', *Postgraduate Medicine*, 135(4), pp. 405–412.
- Sufia, R., Andriani, L. and Putra, Y. (2024) 'Patofisiologi cedera kepala dan cedera sekunder otak', *Jurnal Kedokteran Modern*, 11(2), pp. 90–101.
- Tarwoto (2012) *Keperawatan Medikal Bedah Gangguan Sistem Persyarafan*. Jakarta: Sagung Seto.
- Yunus, M., Wahyudi, A., Febriyani, A. and Romizah, R.A. (2020) 'Karakteristik hasil CT-scan penderita cedera kepala di RS Dr. H. Abdul Moeloek 2018', *ARTERI: Jurnal Ilmu Kesehatan*, 1(3), pp. 177–183.