

PENGARUH PEMBERIAN RHODAMIN B PERORAL DENGAN DOSIS BERTINGKAT TERHADAP GAMBARAN HISTOPATOLOGI MUKOSA ILEUM MENCIT (*Mus musculus*) JANTAN

Wien Wiratmoko¹, Rakhmi Rafie²

ABSTRAK

Rhodamin B adalah zat pewarna yang biasa digunakan pada industry tekstil, ketas, dan cat. Rhodamin B merupakan zat kimia yang dapat mengakibatkan iritasi pada mukosa ileum. Penelitian ini bertujuan untuk mengetahui pengaruh pemberian rhodamin B peroral dengan dosis bertingkat terhadap gambaran histopatologi mukosa ileum mencit (*Mus musculus*) jantan.

Penelitian ini menggunakan metode eksperimental dengan rancangan *Post Test Only Design with control*. Sampel berupa 30 ekor mencit (*Mus musculus*) jantan yang dibagi menjadi 1 kelompok kontrol dan 2 kelompok perlakuan. Pemberian rhodamin B dilakukan secara per oral. Kelompok kontrol diberi aquadest, Perlakuan 1 diberi rhodamin b 0.034 mg/grBB, Perlakuan 2 diberi 0.068 mg/grBB, Pada hari ke 22 dilakukan terminasi, ileum diambil dan dibuat preparat histopatologi.

Data hasil penelitian dianalisa menggunakan uji *Kruskal-Wallis* didapatkan $p=0,000$. Dilanjutkan analisis *Mann-Whitney test*, diperoleh hasil bahwa terdapat perbedaan bermakna antara K-P2 ($p=0,000$), P1-P2 ($p=0,002$), dan perbedaan tidak bermakna antara K-P1 ($p=0,317$). Rhodamin B terbukti memberikan pengaruh terhadap gambaran histopatologi ileum mencit (*Mus musculus*) jantan pada dosis 0.034mg/grbb dan 0.068 mg/grbb berupa erosi < setengah ketebalan.

Kata kunci: Rhodamin B, gambaran histopatologi ileum.

PENDAHULUAN

Makanan merupakan salah satu kebutuhan dasar manusia yang terpenting dan juga merupakan faktor yang sangat esensial bagi pertumbuhan dan perkembangan manusia.¹ Dengan semakin meningkatnya penduduk dunia, kebutuhan makanan akan semakin meningkat. Berbagai cara fisik dan zat kimia telah dikembangkan untuk meningkatkan pasokan makanan. Makanan yang beredar di masyarakat sekarang ini sangat beragam, salah satunya makanan jajanan yang beraneka warna yang telah dicampur dengan zat tambahan pewarna yang kemudian menjadi daya tarik paling utama di kalangan anak-anak.^{1,2}

Rhodamin B adalah pewarna yang biasanya digunakan untuk tekstil dan kertas sehingga sangat berbahaya apabila dikonsumsi.³ Penggunaan zat warna rhodamin B pada lipstik bersifat

stabil dan penambahan dalam jumlah kecil sudah dapat memberikan warna yang cerah namun unsur klorin (Cl) yang terkandung dalam rhodamin B dapat bersifat karsinogenik, sehingga memacu pertumbuhan sel-sel kanker. Di Indonesia, dari hasil uji beberapa jenis bahan makanan oleh BPOM telah ditemukan kandungan bahan berbahaya dalam bahan makanan tersebut, antara lain rhodamin B (pewarna tekstil, kertas dan cat). Bahan sintesis ini sangat berbahaya karena dapat memicu kanker serta merusak hati dan ginjal. Bahan tersebut sering ditemukan pada jajanan anak, seperti es cendol, permen, makanan yang bersaus, kue, dan aneka makanan yang berwarna-warni.⁵ Trestianti menemukan rhodamin B pada produk kerupuk, jelly (agar-agar) dan aromanis dalam kadar yang cukup tinggi sebesar 7,841- 3226,55ppm.⁶ Mudjajanto juga menemukan rhodamin B pada produk

-
1. Fakultas Kedokteran Universitas Malahayati
 2. Fakultas Kedokteran Universitas Malahayati

makanan industri rumah tangga seperti terasi, makanan ringan, kembang gula, sirup, cendol, sosis dan manisan.⁷

Utami dan Suhendra menemukan 15 dari 41 sampel di tempat jajanan tradisional Kotamadya Surakarta mengandung zat warna rhodamin B.⁸ Dalimunte menemukan jajanan anak sekolah dasar seperti es doger, kerupuk dan saos di Kabupaten Labuhan Batu,⁹ dan Djarismawati *et al* menemukan pada cabe merah giling di pasar DKI Jakarta.¹⁰ Dampak mengkonsumsi rhodamin B dalam jumlah besar dan berulang akan terjadi penumpukan dalam tubuh yang dapat menimbulkan iritasi pada mukosa saluran cerna, dan bila terhirup mengiritasi saluran pernafasan, iritasi pada kulit, mata tampak kemerahan dan oedem³ serta menimbulkan kerusakan pada organ hepar, ginjal maupun limpa.⁶ Rhodamin B sebagai bahan toksik yang masuk ke dalam tubuh akan mengikuti sirkulasi darah dan mengalami proses absorpsi, distribusi, metabolisme dan ekskresi.

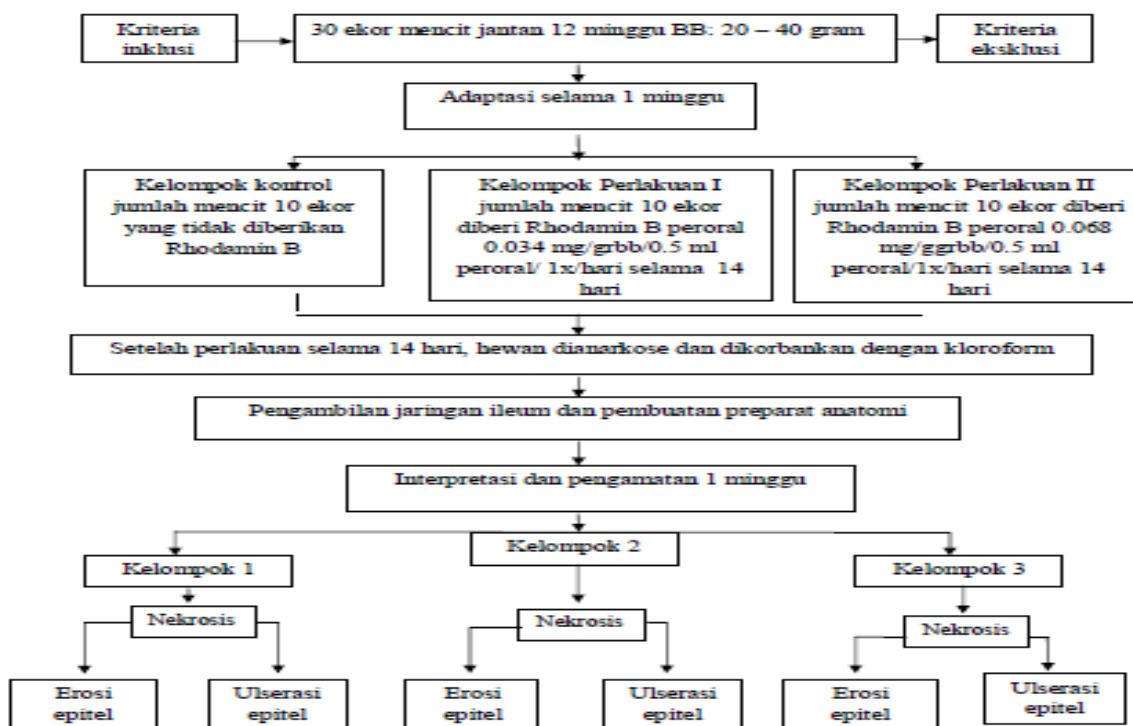
Ileum sebagai bagian dari usus halus atau intestinum tenue berfungsi untuk mengabsorpsi zat-zat makanan yang masuk ke tubuh seperti asam amino dan asam lemak, produk akhir

pencernaan seperti protein, karbohidrat, dan lemak. Sehingga apabila rhodamin B masuk ke dalam tubuh maka akan diserap oleh mukosa ileum dan dapat menimbulkan kerusakan epitel yang ada dimukosanya.^{3,12} Kerusakan epitel mukosa ileum dapat berupa erosi, dan ulserasi. Erosi merupakan hilangnya sebagian mukosa, dan ulserasi adalah kehilangan seluruh permukaan mukosa yang bisa diakibatkan oleh inflamasi akut, inflamasi kronik subepitel dan cedera toksik atau cedera traumatik pada permukaan epitel.^{16,27} Berdasarkan latar belakang di atas dan juga hasil penelitian sebelumnya maka peneliti tertarik untuk meneliti pengaruh pemberian rhodamin B peroral dengan dosis bertingkat terhadap gambaran histopatologi mukosa ileum mencit (*Mus musculus*) jantan.

METODE PENELITIAN

Jenis penelitian ini adalah penelitian eksperimental laboratorik dengan pendekatan *the post test only design with control*, desain penelitian yang menggunakan kelompok kontrol atau kelompok pembanding dengan menggunakan mencit (*Mus musculus*) jantan sebagai subjek penelitian.²²

Alur Penelitian



Gambar 3.1 Alur Penelitian

Definisi Operasional

Untuk memudahkan pelaksanaan penelitian dan agar penelitian tidak

menjadi terlalu luas maka dibuat definisi operasional pada tabel di bawah ini.

No	Variabel	Definisi	Alat ukur	Kriteria	skala
1	Pemberian Rhodamin B peroral dengan dosis bertingkat.	Mencit diberi Rhodamin B yang sudah dilarutkan dengan aquades, dengan dosis peroral 0.034 mg/grbb/0.5 ml peroral, 0.068 mg/grbb/0.5 ml peroral, 1x /hari selama 14 hari.	Timbangan Neraca Digital	K= Tidak Diberi Rhodamin B PI= 0.034mg/grbb/0.5 ml peroral/1x/hari selama 14 hari PII=0.068mg/grbb/0.5 ml peroral /1x/hari selama 14 hari	Numerik
2	Gambaran struktur lapisan mukosa sahuram pencernaan ileum mencit (<i>Mus musculus</i>) jantan	Pengamatan dan perhitungan terhadap perubahan struktur mukosa yang terdapat pada sahuram pencernaan ileum mencit berupa degenerasi epitel, erosi epitel,	Preparat dan Mikroskop Cahaya.	0 =Tidak ada perubahan patologis I = Erosi < setengah ketebalan II = Erosi > setengah ketebalan III = Ulserasi epitel (diskontinuitas basal membran) Di baca dalam 5 lapang pandang	Numerik

HASIL PENELITIAN DAN PEMBAHASAN

Selama berlangsungnya penelitian, dari 30 ekor mencit (*Mus musculus*) jantan, tidak terdapat mencit yang mati, dan tidak ada yang masuk kriteria eksklusi sehingga semua mencit memenuhi syarat masuk sebagai sampel penelitian. Hasil pengamatan secara makroskopis, ditemukan adanya perubahan warna pada organ ileum mencit yang berwarna merah pada kelompok perlakuan sedangkan pada kelompok kontrol tidak ditemukan perubahan warna.

Sedangkan dalam pengamatan secara mikroskopis hanya ditemukan kerusakan berupa erosi < setengah ketebalan yang dinilai dengan skor 1 dalam kriteria penilaian, dan tanpa ditemukan erosi > setengah ketebalan dan juga ulserasi. Pada kelompok Kontrol semua didapatkan hasil normal, pada P1 hanya 1 hewan percobaan mencit yang epitel mukosa ileumnya mengalami erosi

< setengah ketebalan, dan pada kelompok P2 8 dari 10 mencit mengalami erosi < setengah ketebalan pada epitel mukosa ileumnya.

Seperti yang akan dijelaskan pada Tabel 1 yang menampilkan skor gambaran histopatologi ileum secara deskriptif dibawah ini.

Dari tabel skoring di atas dapat disimpulkan bahwa kerusakan P1 > K, P2 > K, dan P2 > P1. Maka dapat disimpulkan bahwa dengan pemberian dosis 0.034 mg/grbb yang paling rendah sudah menunjukkan adanya kerusakan walau tidak begitu bermakna pada epitel mukosa ileum, dan kerusakan semakin bertambah besar seiring dengan meningkatnya dosis yang diberikan. Untuk lebih menjelaskan gambaran perbedaan kerusakan pada masing-masing kelompok.

Setelah dilakukan uji normalitas menggunakan uji *Saphiro Wilk* didapatkan sebaran data tidak normal yaitu $p < 0,05$. Sehingga dilanjutkan

dengan uji *Kruskal- Wallis* dan untuk membandingkan antar kelompok dilakukan uji *Mann-Whitney*. Kemudian dari hasil output rank, dan tes statistik uji *Kruskal-Wallis* juga

didapatkan $df = 2$ (Asymp. Sig = 0.000) artinya adanya perbedaan yang bermakna antara 2 kelompok.

Tabel 1
Skor kerusakan epitel mukosa ileum berdasarkan modifikasi criteria Barthel Manja

Kelompok perlakuan	Skor integritas epitel mukosa				skor Kerusakan
	0	1	2	3	
Kelompok kontrol (K)					
Mencit 1	0	-	-	-	0
Mencit 2	0	-	-	-	0
Mencit 3	0	-	-	-	0
Mencit 4	0	-	-	-	0
Mencit 5	0	-	-	-	0
Mencit 6	0	-	-	-	0
Mencit 7	0	-	-	-	0
Mencit 8	0	-	-	-	0
Mencit 9	0	-	-	-	0
Mencit 10	0	-	-	-	0
Kelompok perlakuan 1 (P1)					
Mencit 1	0	-	-	-	0
Mencit 2	0	-	-	-	0
Mencit 3	-	1	-	-	1
Mencit 4	0	-	-	-	0
Mencit 5	0	-	-	-	0
Mencit 6	0	-	-	-	0
Mencit 7	0	-	-	-	0
Mencit 8	0	-	-	-	0
Mencit 9	0	-	-	-	0
Mencit 10	0	-	-	-	0
Kelompok perlakuan 2 (P2)					
Mencit 1	0	-	-	-	0
Mencit 2	-	1	-	-	1
Mencit 3	-	1	-	-	1
Mencit 4	-	1	-	-	1
Mencit 5	-	1	-	-	1
Mencit 6	-	1	-	-	1
Mencit 7	-	1	-	-	1
Mencit 8	0	-	-	-	0
Mencit 9	-	1	-	-	1
Mencit 10	-	1	-	-	1

Keterangan :

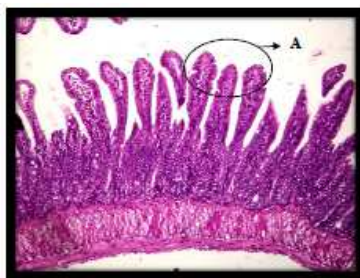Kontrol (K) : diberi aquades 0.5 ml
Perlakuan 1 (P1) : diberi dosis Rhodamin B 0.034 mg/grbb/0.5ml.

Perlakuan 2 (P2) : diberi dosis Rhodamin B 0.068 mg/grbb/0.5ml.

Dari tabel uji *Mann Whitney* diatas, diperoleh nilai hasil antara kelompok KP2(0.000), P1- P2 (0.002) =

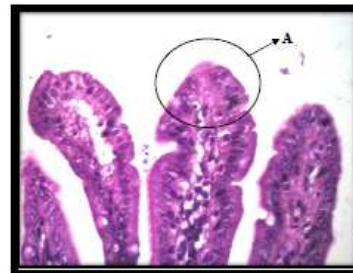$p < 0.05$, yang artinya terdapat perbedaan yang bermakna pada K-P2, P1-P2. Sedangkan pada kelompok K-P1 (0.317) = $p > 0.05$ yang artinya tidak ada hubungan ataupun perbedaan antara kedua kelompok.

Di bawah ini akan dijelaskan melalui gambaran preparat histopatologinya :



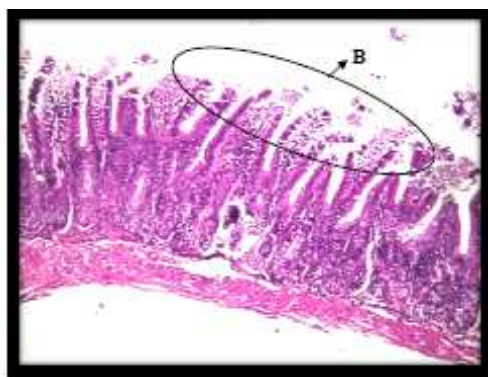
Gambar 4.2 epitel mukosa ileum skor 0 (normal) perbesaran 100x

Keterangan : A : Epitel vili mukosa ileum normal



Gambar 4.3 epitel mukosa ileum skor 0 (normal) perbesaran 400x

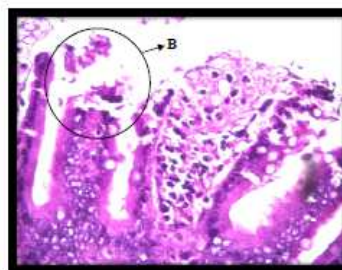
Keterangan : A : Epitel vili mukosa ileum normal



Gambar 4.4 epitel mukosa ileum skor 1 perbesaran 100x

Keterangan : B : Epitel vili mukosa ileum yang mengalami erosi < setengah

ketebalan



Gambar 4.5 epitel mukosa ileum skor 1 perbesaran 400x

Keterangan : B : Epitel vili mukosa ileum yang mengalami erosi < setengah

ketebalan

PEMBAHASAN

Uji statistik terhadap gambaran histopatologi epitel mukosa ileum menunjukkan adanya perbedaan efek terhadap epitel mukosa ileum mencit (*Mus musculus*) jantan sesuai dengan tingkatan dosis yang diberikan. Perbedaan hasil yang bermakna terjadi terhadap kelompok percobaan, yaitu antara kelompok control dengan kelompok perlakuan 2, kelompok perlakuan 1 dengan kelompok perlakuan 2. Perbedaan tersebut dapat dilihat dari uji *Mann-Whitney* test yang menunjukkan hasil antara kelompok K-P2 $p = (0.000)$ dan P1-P2 $p = (0.002)$ yaitu $p < 0.05$ sehingga bisa disimpulkan bahwa kelompok tersebut memiliki perbedaan yang cukup bermakna.

Sedangkan antara kelompok K-P1 $(0.317) = p > 0.05$ yang artinya tidak ada hubungan ataupun perbedaan antara kedua kelompok tersebut. Dengan begitu kerusakan yang terdapat pada epitel mukosa ileum mencit berupa erosi < setengah ketebalan sesuai dengan teori yang dijelaskan bahwa rhodamin B merupakan suatu bahan kimia yang di dalamnya terdapat ikatan dengan klorin (Cl) yang merupakan senyawa anorganik yang reaktif dan juga berbahaya.

Atom klorin (Cl) masuk dalam golongan halogen. Sifat halogen yang berada dalam senyawa organik akan menyebabkan toksik dan karsinogen.²⁰ Seperti yang dikatakan Robbins yaitu bahan kimia termasuk salah satu factor yang dapat menyebabkan jejas sel. Oleh karena itu sebagai bahan kimia rhodamin B juga bisa menjadi factor yang dapat merusak membran sel dan sitoplasma sehingga menyebabkan jejas sel sehingga efek tersebut dapat

menyebabkan terjadinya iritasi pada mukosa.^{16,30} Sehingga apabila rhodamin b yang bersifat iritatif dikonsumsi dalam dosis sedikit namun berulang atau memang dikonsumsi dalam jumlah banyak bahkan dalam waktu yang singkat masuk ke dalam tubuh maka akan tertumpuk lalu diserap oleh mukosa ileum dan dapat menimbulkan iritasi mukosa saluran cerna.^{3,26} Kerusakan pada mukosa terjadi bila ada gangguan keseimbangan antara factor defensif yang menjaga keutuhan mukosa dan factor agresif yang merusak pertahanan mukosa. Jadi kerusakan bisa terjadi akibat factor agresif yang meningkat atau factor defensif yang menurun. Kandungan Rhodamin B bisa menjadi factor agresif yang dapat menimbulkan efek samping hingga toksik.^{16, 27}

Bila terjadi kerusakan pada mukosa ileum akibat gangguan keseimbangan factor defensif dan factor agresif maka tentunya epitel yang terdapat di mukosa ileum juga akan mengalami kerusakan, dan kerusakan epitel dapat berupa erosi dan ulserasi.²⁷ Pada kelompok perlakuan P1 tidak ditemukan kerusakan yang begitu berarti bias disebabkan oleh pemberian dosis yang terlalu rendah dan karena letak ileum yang berada di distal maka menyebabkan saat rhodamin B masuk mencapai ileum rhodamin B sudah mengalami delusi bercampur dengan enzim lambung, cairan empedu, dll sehingga tidak begitu berpengaruh lagi terhadap kerusakan epitel mukosa ileum mencit (*Mus musculus*) jantan.

Namun walaupun kerusakan yang terjadi tidak begitu berarti bukan berarti dosis tersebut aman dan diperbolehkan dicampurkan sebagai bahan pewarna

makanan, karena diantara 10 mencit yang berada dalam kelompok perlakuan P1 terdapat 1 mencit yang mengalami kerusakan epitel mukosa ileum dengan skor 1 yaitu erosi < setengah ketebalan. Berdasarkan penelitian di atas dan penelitian sebelumnya didapatkan bahwa rhodamin B merupakan zat yang sangat berbahaya penggunaannya pada bahan tambahan pangan, karena dari hasil penelitian pada hewan percobaan mencit (*Mus musculus*) jantan dengan dosis 0.034mg/grbb sudah menunjukkan kerusakan pada epitel mukosa ileum, dengan hasil nilai konversi dosis dari mencit ke manusia sebesar $0.034 \text{ mg} \times 387.9 = 13.188 \text{ mg/kgbb}$. Maka dapat disimpulkan apabila rhodamin B menjadi bahan pewarna pangan manusia dengan dosis minimal 13.188 mg/kgbb dapat menyebabkan kerusakan pada mukosa ileum sehingga menyebabkan gangguan pencernaan pada manusia.²³

KESIMPULAN

Berdasarkan teori dan perlakuan pada penelitian ini yaitu dengan pemberian rhodamin B dengan dosis 0,034 mg dan 0,068 mg terhadap gambaran histopatologi mukosa ileum mencit (*Mus musculus*) maka dapat disimpulkan hipotesa terbukti benar bahwa :

1. Pemberian rhodamin B peroral dengan dosis bertingkat yaitu 0,034 mg/grbb dan 0,068 mg/grbb berpengaruh terhadap perubahan gambaran histopatologi mukosa ileum mencit (*Mus musculus*) jantan yaitu terdapat erosi < setengah ketebalan.
2. Terdapat perbedaan gambaran histopatologi mukosa ileum mencit antara mencit kelompok perlakuan I dan kelompok perlakuan II, yaitu semakin tinggi dosis yang diberikan semakin besar kerusakan yang terjadi.
3. Kerusakan yang terjadi pada organ ileum merupakan kerusakan minimal dikarenakan letak organ ileum yang distal sehingga pada saat rhodamin B masuk mencapai ileum telah mengalami delusi bercampur dengan enzim lambung, cairan empedu, dll. Sehingga mengurangi pengaruh dari rhodamin B tersebut.

4. Pemakaian zat warna rhodamin B untuk pewarna makanan manusia dapat berakibat buruk terhadap mukosa ileum.

SARAN

1. Diharapkan masyarakat lebih teliti lagi dalam memilih makanan yang banyak beredar di pasaran sekarang ini agar tidak mengkonsumsi makanan dengan pewarna berbahaya rhodamin B.
2. Diharapkan setelah mengetahui bahaya rhodamin B terhadap saluran pencernaan ileum maka produsen makanan tidak akan lagi menggunakan rhodamin b sebagai pewarna makanan.
3. Diharapkan kepada badan POM atau pemerintah terkait untuk rutin melakukan pemeriksaan ataupun razia pasar yang menghindari pemasaran makanan yang mengandung rhodamin B sehingga dapat meminimalisir rhodamin B yang dijadikan sebagai bahan tambahan pangan dan kepada produsen dapat diberikan sanksi tegas.
4. Diharapkan selanjutnya dapat dilakukan penelitian lebih lanjut untuk meneliti potensi toksisitas rhodamin B dengan jumlah hewan percobaan dan tingkatan dosis yang lebih beragam lagi serta langsung dicobakan pada organ sasaran rhodamin B seperti contohnya hati agar kerusakan yang didapat maksimal.

DAFTAR PUSTAKA

1. Winarno FG. *Kimia Pangan dan Gizi*. Jakarta: PT Gramedia utama; 2004. p. 168
2. Lu, Frank C. *Toksikologi dasar*. UI press. Jakarta ; 2006. P. 307-311
3. Yulianti, Nurheti. *Awas ! Bahaya Dibalik Lezatnya Makanan*. Yogyakarta: CV.ANDI ; 2007. P. 92-93.
4. Mukaromah a.h, maharani e.t. *Identifikasi Zat Warna Rhodamin B pada Lipstik Berwarna Merah*. Program Study DIII Analisis Kesehatan, Universitas Muhammadiyah Semarang. 2008
5. Desy, Wijaya. *Waspada Zat Aditif dalam Makananmu*. Jogjakarta: buku biru. 2011; p.28-40.

6. Trestianti, Mela. *Analisis Rhodamin B pada Makanan dan Minuman Jajanan Anak SD (Studi Kasus : Sekolah Dasar di Kecamatan Margaasih Kabupaten Bandung)*. Thesis. Pascasarjana Fakultas Kesehatan Lingkungan, Bandung. 2003
7. Mudjajanto. *Analisi Rhodamin B dan Metanil Yellow dalam Minuman jajanan Anak SD di Kecamatan Laweyan Kotamadya Surakarta dengan Metode Kromografi lapis tipis*, Skripsi Mahasiswa Fakultas Farmasi Universitas Muhammadiyah Surakarta, Surakarta. 2007
8. Utami, Wahyu .Suhendi Andi. *Analisis Rhodamin B dalam Jajanan Pasar dengan Metode Kromatografi lapis Tipis*. Fakultas Farmasi Universitas Muhammadiyah Surakarta. *Jurnal Penelitian Sains dan Teknologi*, Vol. 10, No2: 2008. p. 148-155.
9. Dalimunte, Inayah. *Analisis Rhodamin B pada Jajanan Anak-anak Sekolah Dasar di Kabupaten Labuhan Batu Selatan*, Skripsi Mahasiswa Fakultas Farmasi Universitas Sumatera Utara, Medan. 2010
10. Djarisman, Sugiarti. Dan riris nainggolan. *Pengetahuan dan Perilaku Pedagang cabe Merah giling dalam penggunaan Rhodamin B di pasar Tradisional di DKI Jakarta*. Badan Penelitian dan Pengembangan Ekologi Kesehatan. *Jurnal Ekologi Kesehatan*. Vol 3 (1): 2004. P. 7-12
11. Sumarlin, La Ode. *Identifikasi Pewarna Sintetis Pada Produk Pangan Yang Beredar di Jakarta dan Ciputat dengan Metode Kromografi*, Skripsi Mahasiswa Fakultas Kimia FTS UIN Hidayatullah Jakarta. 2008
12. Eroschenko Viktor P. *Atlas Histologi Difiore*. Jakarta: EGC; 2008. p. 200.
13. Moore KL, Agur Anne MR. *Anatomi Klinis Dasar*. Jakarta: Hipokrates; 1995. p. 98-108
14. Guyton J E, Hall J E. *Buku Ajar Fisiologi Kedokteran*. Jakarta. EGC; 2007. p. 854-56
15. Junqueira Luiz C, Carneiro Jose. *Teks dan Atlas Histologi Dasar*. Jakarta: EGC; 2007 p.22-51
16. Kumar Vinay, Robbins SL, Cotran R S. *Buku Ajar Patologi edisi 7 Volume 1*. Jakarta. EGC; 2007. p.4-
17. Desy Wijaya. *Waspada Zat Aditif dalam Makananmu*. Jogjakarta: buku biru. 2011; p.28-40
18. Merck Index. *Chemistry constant companion, now with a new additon*, Ed 14Th, 1410, 1411, Merck & Co., Inc, Whitehouse Station, NJ, USA. 2006
19. Hamdani. *Rhodamin B*. 2008. Dalam <http://catatankimia.com/catatan/rhodamin-b.html>.
20. Anonim. 2010. *Bahaya Zat Pewarna pada Makanan*. Dalam <http://informasisehat.wordpress.com/2009/05/21/bahaya-zat-pewarna-padamakanan/>.
21. Anonim. *Pengertian Rhodamin B*. 2012 Dalam <http://www.psychologymania.com/2012/09/pengertian-rhodamin-b.html>
22. Notoatmodjo S. *Metodologi Penelitian Kesehatan*. Jakarta: Rineka Cipta; 2010. p. 56-57
23. http://ejournal.litbang.depkes.go.id/index.php/BPK/article/download/579/126_3. Kurniawan AN, Midgdo Ambar, Dewayani BM, Hardjolukito Endang SR, Lubis ND, Lubis Nadjib D, et al. *Pedoman Penanganan Bahan Pemeriksaan Untuk Histopatologi*. Jakarta: Perhimpunan Dokter Spesialis Patologi Anatomi; 2008.
24. Anonim. *Zat Pewarna Makanan*. 2012 Dalam <http://www.psychologymania.com/2012/08/zat-pewarna-makanan.html>
25. Underwood JCE. *Patologi Umum dan Sistemik*. Jakarta: EGC; 1994. p. 127
26. Setijono, Marcelino M. 1985. *Mencit (Mus musculus) Sebagai Hewan Percobaan*, skripsi mahasiswa Fakultas Kedokteran Hewan Institut Pertanian Bogor.
27. Corwin, j. *Buku Saku Patofisiologi*. Edisi 3, Jakarta : EGC, 2007 p.30
28. Robbins SL, Kumar V. *Buku Ajar Patologi I. Edisi 4*. Jakarta: ECG; 1995.p.

