

ANALISIS ASUHAN KEPERAWATAN DENGAN INTERVENSI PENGGUNAAN
POLYURETHANE FOAM SEBAGAI BALUTAN PRIMER PADA FASE
PROLIFERASI PADA TN. M DAN NY. R DENGAN DIAGNOSA
MEDIS *DIABETIC FOOT ULCER* DI WOCARE
CENTER BOGOR JAWA BARAT

Audrey Talitha Salsabila^{1*}, Naziyah²

¹⁻² Universitas Nasional, Jakarta

Email Korespondensi: audreytalitha27@gmail.com

Disubmit: 24 Agustus 2022 Diterima: 19 November 2022 Diterbitkan: 01 Desember 2022
Doi: <https://doi.org/10.33024/jkpm.v5i12.7600>

ABSTRAK

Ulkus diabetikum didefinisikan sebagai luka yang timbul pada penderita DM akibat komplikasi mikroangiopati dan makroangiopati. Masalah keperawatan utama yang ditemukan pada saat pengkajian terhadap Tn. M dan Ny. R adalah gangguan integritas kulit/jaringan, yang dibuktikan dengan adanya data subjektif dan objektif pada gejala dan tanda mayor berupa adanya ulkus diabetikum pada kaki klien. Kedua klien menggunakan balutan yang sama yaitu, *polyurethane foam* sebagai balutan primer untuk mendukung proses penyembuhan luka pada fase proliferasi. *Polyurethane foam* merupakan balutan yang tersusun dari polymer atau *polyurethane* yang mengandung sel-sel berlubang kecil yang berfungsi untuk menahan dan menarik eksudat dari dasar luka sehingga dapat memulihkan luka kembali kedalam lingkungan yang fisiologis. Analisis asuhan keperawatan pada Tn. M Dan Ny. R dengan ntervensi penggunaan *polyurethane foam* sebagai balutan primer pada fase proliferasi dengan diagnosa medis *Diabetic Foot Ulcer* Di Wocare Center Bogor Jawa Barat. Balutan *polyurethane foam* yang digunakan sebagai *primary dressing* dalam proses penyembuhan ulkus diabetikum pada Tn. M dan Ny. R yang dilakukan pergantian dalam interval 3-4 hari dalam seminggu selama 5 minggu terbukti efektif terhadap proses penyembuhan ulkus diabetikum pada Tn. M karena proses penyembuhan luka sesuai dengan estimasi waktu yang telah ditentukan yaitu selama 5 minggu. Sedangkan pada Ny. R, perawatan akan terus dilakukan. Sudah terlihat adanya kemajuan proses penyembuhan luka dengan menggunakan balutan *polyurethane foam*, dibuktikan dengan adanya penurunan luas luka dan kemajuan jaringan epitelisasi. Berdasarkan *case study* yang telah dilakukan, penulis menyimpulkan bahwa *polyurethane foam* mampu membantu proses penyembuhan luka pada fase proliferasi dan epitelisasi menjadi lebih cepat. Penyembuhan luka juga harus ditunjang dengan kadar gula darah yang terkontrol dan nutrisi yang baik sehingga diharapkan proses penyembuhan luka dapat berjalan dengan maksimal.

Kata Kunci: *Polyurethane Foam*, Fase Proliferasi, Ulkus Diabetikum

ABSTRACT

Diabetic ulcers are sores that arise in diabetic patients due to complications of microangiopathy and macroangiopathy. The primary nursing problem found during the assessment of Mr. M and Mrs. R is impaired skin/tissue integrity, as evidenced by the presence of subjective and objective data on significant symptoms and signs in the form of diabetic ulcers on the client's feet. Both clients used the same dressing, polyurethane foam, as a primary dressing to support the wound healing process in the proliferative phase. Polyurethane foam is a dressing composed of polymer or polyurethane containing small perforated cells that hold and attract exudate from the wound bed so that it can restore the wound to a physiological environment. Analysis of nursing care to Mr. M and Mrs. R with the intervention of using polyurethane foam as a primary dressing in the proliferation phase with a medical diagnosis of Diabetic Foot Ulcer at Wocare Center Bogor, West Java. Polyurethane foam dressing used as a primary dressing in the healing process of diabetic ulcers in Mr. M and Mrs. R, which was changed at intervals of 3-4 days a week for 5 weeks, proved to be effective in the healing process of diabetic ulcers in Mr. M because the wound healing process is following the estimated time that has been determined, which is 5 weeks. While on Mrs. R, maintenance will continue. There has been seen progress in the wound healing process using polyurethane foam dressings, as evidenced by a decrease in the wound area and the improvement of epithelial tissue. Based on the case study that has been done, the authors conclude that polyurethane foam can help the wound healing process in the proliferative and epithelialization phases become faster. Wound healing must also be supported by controlled blood sugar levels and good nutrition so that the wound healing process is expected to run optimally.

Keywords: *Polyurethane Foam, Proliferative Phase, Diabetic Ulcers*

1. PENDAHULUAN

Ulkus diabetikum merupakan salah satu komplikasi utama yang sering di derita oleh penderita diabetes mellitus tipe 2. Ulkus diabetikum didefinisikan sebagai keadaan adanya ulkus, infeksi dan atau kerusakan dari jaringan, yang berhubungan dengan adanya kelainan neurologi dan penyakit pembuluh darah perifer pada eksremitas bawah (Hendra dkk. 2019)

Menurut Yusuf (2016) sekitar 98.8% penderita diabetes mellitus beresiko mengalami ulkus diabetikum. Infeksi merupakan salah satu hal yang dapat memperparah ulkus diabetikum. Pada populasi sebanyak 56% orang dengan ulkus diabetikum, sekitar 20% orang mengalami infeksi pada luka dan akan menjalani amputasi tungkai bawah. Selain itu, 1 dari 6 pasien dengan infeksi ulkus diabetikum meninggal selama 1 tahun akibat infeksi yang diderita dan dengan adanya etiologi yang lain. Hal ini didukung oleh data Riskesdas (2018) bahwa kenaikan jumlah penderita ulkus diabetikum di Indonesia dapat terlihat dari kenaikan prevelensi sebanyak 11% (Riskesdas, 2018)

Ulkus diabetikum umumnya memerlukan perawatan yang tepat untuk mendukung proses penyembuhan luka. Pada fase proliferasi ulkus kaki diabetik mengalami pemanjangan fase yang menyebabkan terjadinya

pembentukan granulasi terlebih dahulu pada dasar luka, granulasi akan mengisi celah yang kosong dan epitelisasi akan menjadi bagian terakhir pada fase ini. Hal ini juga disebabkan karena kekurangan oksigen pada jaringan, oksigen berperan sebagai pemicu aktivitas dari makrofag. Pada pasien DM dengan luka ulkus diabetik, perbaikan perfusi mutlak diperlukan karena hal tersebut akan sangat membantu dalam pengangkutan oksigen dan darah ke jaringan yang rusak. Bila perfusi perifer pada luka tersebut baik maka akan baik pula proses penyembuhan luka pada fase proliferasi tersebut. Peran perawat disini adalah melakukan perawatan luka dengan baik serta melakukan pengkajian dan penilaian terhadap perfusi jaringan yang luka, penilaian perbaikan dan penambahan granulasi jaringan serta menilai proses penyembuhan luka gangren tersebut. Balutan yang ideal adalah balutan yang dapat memastikan bahwa luka tetap lembab dengan eksudat sehingga meningkatkan laju epitelisasi jaringan, bebas dari infeksi, dan slough sehingga penyembuhan luka lebih efektif (Primadani dan Safitri, 2021)

Balutan primer adalah balutan yang digunakan langsung diatas permukaan luka. Balutan ini bersentuhan dengan luka dan membantu proses penyembuhan secara langsung. Balutan ini harus bebas dari kontaminasi karena dapat membahayakan luka dan menyebabkan infeksi (Saqib dkk., 2014). Salah satu balutan primer yang digunakan pada ulkus kaki diabetik adalah balutan *polyurethane foam*. Foam tersusun dari polymer atau *polyurethane* yang mengandung sel-sel berlubang kecil yang mampu menahan cairan dan menariknya dari dasar luka. Balutan ini paling sering digunakan pada luka yang berair/basah walaupun terkadang juga dapat digunakan pada luka lembab (Gifari 2018).

2. MASALAH DAN RUMUSAN PERTANYAAN

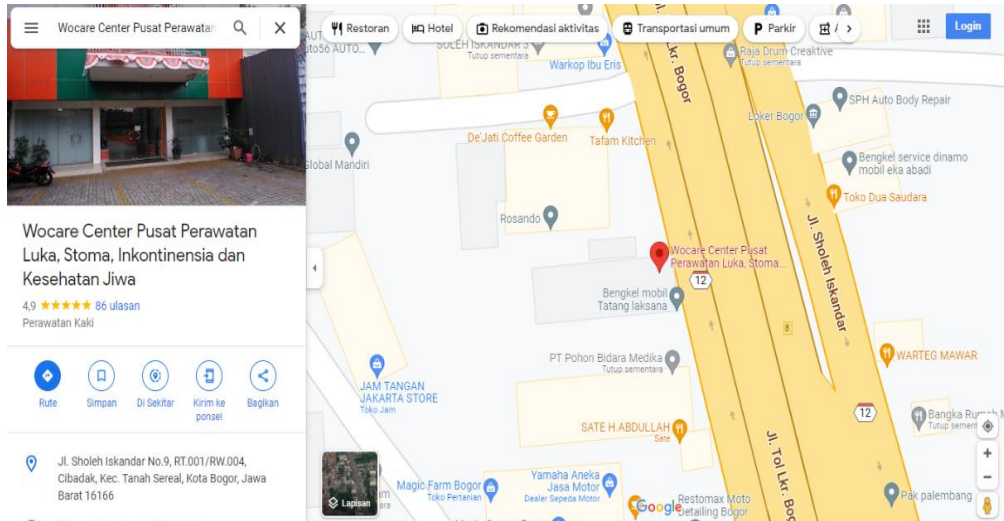
Pasien ulkus diabetikum mengalami pemanjangan fase pada tahap proliferasi yang menyebabkan terjadinya pembentukan granulasi terlebih dahulu pada dasar luka. Pada proses granulasi, kolagen dan elastin yang dihasilkan menutupi luka dan membentuk matriks jaringan baru. Sel pada lapisan ini sangat rentan dan mudah rusak. Proses epitelisasi adalah proses penutupan luka yang dimulai dari tepi luka, sedangkan proses penutupan luka terjadi pada fase poliferasi. Pemilihan balutan yang tepat juga dapat menunjang proses penyembuhan luka pada pasien dengan ulkus diabetikum.

Polyurethane foam adalah jenis balutan dengan daya serap yang tinggi, sehingga sering digunakan pada keadaan luka yang cukup banyak mengeluarkan eksudat berlebihan dan pada dasar luka yang berwarna merah saja. Foam tersusun dari polymer atau *polyurethane* yang mengandung sel-sel berlubang kecil yang mampu menahan cairan dan menariknya dari dasar luka. Balutan ini paling sering digunakan pada luka yang berair/basah walaupun terkadang juga dapat digunakan pada luka lembab (Gifari 2018). Foam biasanya dapat menyerap lebih banyak cairan yang dihasilkan oleh luka, saat eksudat diserap oleh foam, eksudat akan berikatan dengan polimer membentuk struktur jaringan kompleks yang secara permanen dapat menahan eksudat didalam balutan (Rippon dkk. 2018)

Studi pendahuluan yang dilakukan di Wocare Center Bogor pada tanggal 9 Agustus 2022 dengan metode wawancara pegawai, klien dan

keluarga klien lalu dilanjutkan dengan menelusuri catatan rekam medis klien. Didapatkan data pada tahun 2021 terdapat 181 pasien yang melakukan perawatan luka di Wocare Center Bogor. Prevalensi pasien paling banyak adalah pasien dengan Diabetic Foot Ulcer sebanyak 54%, diikuti dengan pressure ulcer 10%, venous leg ulcer 6% dan arterial ulcer sebanyak 6%. Sedangkan data pada bulan Agustus 2022, didapatkan ada 23 pasien yang sedang menjalani perawatan luka di Wocare Center Bogor, dengan didominasi sebanyak 16 klien sedang melakukan perawatan luka diabetic foot ulcer, diikuti dengan klien dengan infected wound sebanyak 4 orang, combustio sebanyak 1 orang, venous leg ulcer 1 orang dan perawatan callus sebanyak 1 orang. Berdasarkan hasil wawancara klien kelolaan yang sedang melakukan perawatan luka dengan menggunakan *polyurethane foam* sebagai balutan utama. Klien datang untuk perawatan luka yang ke 30, pada saat dilakukan pengkajian pada luka, termasuk ke dalam luka grade 2, terlihat sudah mengalami granulasi (warna dasar luka merah) 100%, adanya biofilm yang banyak pada permukaan luka klien, ukuran luka sebesar 8,5 cmx6 cm, tidak terdapat goa, adanya cairan luka berupa serosa sedang, warna kulit sekitar luka merah muda, tidak adanya edema dan adanya 25-50% jaringan epitelisasi. Setelah dilakukan perhitungan estimasi waktu penyembuhan luka, didapatkan hasil bahwa kurang lebih selama 5 minggu luka akan sembuh.

Berdasarkan fenomena, adanya klien yang menggunakan polyurethane foam sebagai balutan primer diatas, terlihat adanya proses penyembuhan luka yang signifikan dengan menggunakan foam sebagai balutan primer dan tingginya prevalensi klien yang menggunakan foam sebagai balutan primer di Wocare Center Bogor Jawa Barat, peneliti tertarik untuk melakukan



Gambar 1. Lokasi Pengambilan Data dan kegiatan Pengabdian Masyarakat

Analisis Asuhan Keperawatan Pada Tn. M Dan Ny. R Dengan Intervensi Penggunaan Polyurethane Foam Sebagai Balutan Primer Pada Fase Proliferasi Dengan Diagnosa Medis Diabetic Foot Ulcer Di Wocare Center Bogor Jawa Barat.

3. KAJIAN PUSTAKA

Ulkus kaki diabetikum merupakan luka terbuka pada permukaan kulit yang disebabkan adanya makroangiopati sehingga terjadi vaskuler insufisiensi dan neuropati. Berdasarkan WHO dan International Working Group on the Diabetic Foot, ulkus diabetikum adalah keadaan adanya ulkus, infeksi, dan atau kerusakan dari jaringan, yang berhubungan dengan kelainan neurologi dan penyakit pembuluh darah perifer pada ekstremitas bawah (Hendra dkk. 2019)

Neuropati merupakan sebuah penyakit yang mempengaruhi saraf serta menyebabkan gangguan sensasi, gerakan, dan aspek kesehatan lainnya tergantung pada saraf yang terkena. Neuropati disebabkan oleh kelainan metabolik karena hiperglikemia. Gangguan sistem saraf motorik, sensorik dan otonom merupakan akibat neuropati. Neuropati motorik menyebabkan perubahan kemampuan tubuh untuk mengkoordinasikan gerakan sehingga terjadi deformitas kaki, kaki charcot, jari kaki martil, cakar, dan memicu atrofi otot kaki yang mengakibatkan osteomilitis (Kartika 2015). Neuropati sensorik menyebabkan saraf sensorik pada ekstremitas mengalami kerusakan dan cedera berulang yang mengakibatkan gangguan integritas kulit sehingga menjadi pintu masuk invasi mikroba. Hal ini dapat menjadi pemicu luka yang tidak sembuh dan membentuk ulkus kronis. Kehilangan sensasi atau rasa kebas sering kali menyebabkan trauma atau lesi yang terjadi tidak di ketahui. Neuropati otonom menyebabkan penurunan fungsi kelenjar keringat dan sebaceous di kaki sehingga kulit kaki menjadi kering serta mudah terbentuk fisura. Kaki kehilangan kemampuan pelembab alami dan kulit menjadi lebih rentan rusak dan berkembangnya infeksi (Noor, Zubair, dan Ahmad 2015)

Keadaan hiperglikemia akan meningkatkan metabolisme glukosa melalui jalur sorbitol. Sorbitol yang meningkat dapat mengakibatkan keadaan neuropati pada pasien DM. Keadaan makroangiopati diabetik mempunyai gambaran hispatologis berupa aterosklerosis (Smeltzer dan Bare 2015). Pada keadaan makroangiopati diabetik akan mengakibatkan penyumbatan vaskular dan apabila mengenai arteri-arteri perifer dapat mengakibatkan insufisiensi vaskular perifer yang disertai klaudikasio intermiten dan gangren pada ekstermitas (Dafianto 2016) .hiperglikemi akan mengakibatkan enzim aldosa reduktase yang kemudian menyebabkan pembentukan sorbitol di dalam sel. Penimbunan sorbitol pada jaringan saraf akan menyebabkan terjadinya neuropati, termasuk neuropati perifer (Dafianto 2016)Keadaan hiperglikemi akan memicu pembentukan *advance glycosylation end products* (AGEs) yang dapat merusak pembuluh darah dan mengganggu respons dari leukosit terhadap infeksi. Kondisi hiperglikemi yang disertai dengan insufisiensi sirkulasi arteriosklerotik dan penurunan resistensi terhadap infeksi dapat menyebabkan terjadi ulkus kronis dan gangren, terutama daerah kaki (Ganong dan William 2008).

Intervensi dalam melakukan perawatan ulkus diabetikum dapat dilakukan dengan menggunakan metode *Wound Bed Preparation* (WBP) yaitu mempersiapkan secara koordinasi melalui pendekatan sistematik yang dikhususkan untuk luka kronis yang tidak sembuh (luka yang bermasalah). WBP mempunyai empat komponen perawatan utama yaitu debridemen, mengontrol infeksi, penanganan eksudat dan mengubah luka statis menjadi aktif (Efendi, Heryati, dan Buston 2020). Komponen WBP yang dapat diaplikasikan adalah prinsip TIME, yaitu T : *Tissue management* (manajemen jaringan pada dasar luka), yaitu *autolysis debridement*,

mecanical debridement, enzimatik debridement, biological debridement, I : infection-inflamation control (manajemen infeksi dan inflamasi), yaitu dengan cuci adekuat dengan air mineral, sabun luka, air rebusan daun sirih, cairan antiseptik (PHMB). M : *moisture balance management* (manajemen pengaturan kelembapan luka), yaitu *primary dressing (hydrocoloid, zinc cream, cadexomer iodine powder, polyurethane foam), secondary dressing* (kassa, *orthopedic wool, crepe bandage, stokinet, kohesif bandage*). E : *epithelization advancement management* (edukasi nutrisi dan menjaga tepi luka).

Polyurethane foam termasuk pada prinsip *moisture balance*, yang dapat didefinisikan sebagai balutan yang terdiri dari polymer atau polyurethane yang mengandung sel-sel berlubang kecil yang mampu menahan cairan dan menariknya dari dasar luka (Idensohn dkk. 2019). Foam berbentuk lembaran atau yang bisa mengisi rongga (*cavity filling*) (Maryunani 2013). *Non-adherent wound contact layer, highly absorptive, semi-permeable, adhesive dan non-adhesive*. Indikasi pada eksudat sedang - berat. Kontraindikasi pada luka dengan eksudat minimal, jaringan nekrotik hitam. Contoh : *cutinova, lyofoam, tielle, allevyn, versiva* (Agustina, 2009).

4. METODE

Metode penulisan yang digunakan dalam studi kasus ini adalah metode deskriptif, yaitu menggambarkan fenomena atau fakta yang sudah tersedia di lahan. Penulis melakukan pengumpulan dan pengambilan data di Wocare Center Bogor pada tanggal 13-17 Juni 2022 dan 9-13 Agustus 2022 dilakukan dengan cara wawancara perawat, klien dan keluarga klien, setelah itu melakukan pemeriksaan fisik dan penelusuran rekam medis klien. Selanjutnya penulis melakukan pengkajian luka ulkus diabetikum klien untuk mengetahui skor total penyembuhan luka menggunakan instrumen pengkajian luka *Winners Scale*. Analisa data dilakukan untuk mengangkat diagnosa utama yang dapat diberikan intervensi keperawatan. Setelah Analisa data dan diagnosa utama tersusun, dilakukan penyusunan intervensi atau rencana asuhan keperawatan beserta implementasi dan evaluasi yang akan dilakukan tentang perawatan luka, kontrol infeksi dan terapi nutrisi yang baik untuk menunjang proses penyembuhan luka menjadi lebih baik.

5. HASIL DAN PEMBAHASAN

a. Hasil

Untuk pasien pertama, saat dilakukan pengkajian luka tanggal 13 Juni 2022, pada Tn. M dengan menggunakan instrumen pengkajian luka *Winners Scale*, posisi luka berada pada telapak kaki kanan klien dengan ukuran luka < 4cm; kedalaman luka berada pada stage 2 dimana luka sudah mencapai lapisan dermis; tepi luka terlihat, tidak menyatu dengan dasar luka; tidak terdapat goa pada luka klien; eksudat yang dihasilkan berupa serous sedang; warna kulit disekitar luka terlihat pink atau normal; tidak terlihat adanya jaringan yang edema; granulasi terlihat sudah 100% bahkan sudah hipergranulasi; baru terlihat 25-50% epitelisasi yang terjadi pada luka klien. Setelah selesai dilakukan pengkajian, total skor winners scale yaitu 23 yang menandakan kondisi luka mengarah ke status regenerative. Setelah dilakukan perhitungan,

didapatkan hasil bahwa proses penyembuhan luka klien hingga luka sembuh diperkirakan akan berjalan selama 5 minggu kedepan.

Kunjungan selanjutnya dilakukan pada tanggal 17 Juni 2022 untuk perawatan luka ke 8. Pemeriksaan tanda-tanda vital dilakukan, didapatkan hasil tekanan darah 140/93 mmHg, Nadi 71x/menit, suhu 36.5°C, SpO2 97%. Sedangkan kadar glukosa sewaktu klien adalah 289 mg/dL yang menunjukkan hiperglikemia. Saat dilakukan pengkajian luka menggunakan instrumen pengkajian luka *Winners Scale*, posisi luka berada pada telapak kaki kanan klien dengan ukuran luka masih < 4cm; kedalaman luka berada pada stage 2 dimana luka sudah mencapai lapisan dermis; tepi luka terlihat, tidak menyatu dengan dasar luka; tidak terdapat goa pada luka klien; eksudat yang dihasilkan berupa serous sedikit; warna kulit disekitar luka terlihat pink atau normal; tidak terlihat adanya jaringan yang edema; granulasi terlihat sudah 100% bahkan sudah hipergranulasi; baru terlihat 50-75% epitelisasi yang terjadi pada luka klien. Setelah selesai dilakukan pengkajian, total skor *winners scale* yaitu 21 yang menandakan kondisi luka mengarah ke status regenerative. Setelah dilakukan perhitungan, didapatkan hasil bahwa proses penyembuhan luka klien hingga luka sembuh diperkirakan masih akan berjalan selama 5 minggu kedepan.

Pada pasien ke dua, saat dilakukan pengkajian luka terhadap Ny. R menggunakan instrumen pengkajian luka *Winners Scale* pada tanggal 9 Agustus 2022, posisi luka berada pada betis kanan klien dengan ukuran luka P x L = 8,5cm x 6.5cm = 51cm atau berada pada *range* P x L 36<80cm; kedalaman luka berada pada stage 2 dimana luka sudah mencapai lapisan dermis; tepi luka terlihat menyatu dengan dasar luka; tidak terdapat goa pada luka klien; eksudat yang dihasilkan berupa serous sedang; warna kulit disekitar luka terlihat pink atau normal; tidak terlihat adanya jaringan yang edema; granulasi terlihat sudah 100% bahkan sudah hipergranulasi; baru terlihat 25-50% epitelisasi yang terjadi pada luka klien. Setelah selesai dilakukan pengkajian, total skor *winners scale* yaitu 24 yang menandakan kondisi luka mengarah ke status regenerative. Setelah dilakukan perhitungan, didapatkan hasil bahwa proses penyembuhan luka klien hingga luka sembuh diperkirakan akan berjalan selama 5 minggu kedepan.

Kunjungan selanjutnya dilakukan pada tanggal 12 Juni 2022 untuk perawatan luka ke 31. Saat dilakukan pengkajian luka menggunakan instrumen pengkajian luka *Winners Scale*, posisi luka berada pada betis kaki kanan klien dengan ukuran luka 4.8cm x 6.5cm= 31,2 cm; kedalaman luka berada pada stage 2 dimana luka sudah mencapai lapisan dermis; tepi luka terlihat, menyatu dengan dasar luka; tidak terdapat goa pada luka klien; eksudat yang dihasilkan berupa serous sedang; warna kulit disekitar luka terlihat pink atau normal; tidak terlihat adanya jaringan yang edema; granulasi terlihat sudah 100% bahkan sudah hipergranulasi; baru terlihat 50-75% epitelisasi yang terjadi pada luka klien. Setelah selesai dilakukan pengkajian, total skor *winners scale* masih berada pada angka 22 yang menandakan kondisi luka mengarah ke status regenerative. Setelah dilakukan perhitungan, didapatkan hasil bahwa proses penyembuhan luka klien hingga luka sembuh diperkirakan masih akan berjalan selama 4,8 minggu kedepan.

Setelah menyusun analisa data dan dirumuskan masalah keperawatan utama, maka penulis dapat membuat rencana

keperawatan untuk diagnosa keperawatan gangguan integritas jaringan. Rencana asuhan keperawatan dibuat sesuai dengan buku pedoman Standar Luaran keperawatan Indonesia (SLKI) dan Standar Intervensi Keperawatan Indonesia (SIKI) yang telah terintegrasi dengan masalah keperawatan dalam buku Standar Diagnosa Keperawatan Indonesia (SDKI).

Selanjutnya, penulis melakukan implementasi keperawatan dengan mempersiapkan lingkungan yang nyaman untuk dilakukan pencucian luka, penulis melakukan pemasangan underpad dan memposisikan kaki klien diatas bantal yang sudah disiapkan, meletakkan baskom sesuai dengan posisi kaki. Selanjutnya pada tahap kerja, pencucian luka dilakukan dan dilakukan observasi luka. Pada tahap ini mencuci luka menggunakan cairan PHMB dengan teknik *bathing* (mengguyur) dan membersihkan menggunakan sabun yang diaplikasikan pada kassa basah dengan teknik *swabbing* (menggosok). Setelah luka bersih, dilakukan pendokumentasian luka sebagai arsip untuk melihat perkembangan proses penyembuhan luka, sekaligus untuk dilakukan pengkajian luka dengan menggunakan instrumen pengkajian *Winners Scale*. Dilanjutkan dengan melakukan terapi sinar infrared dan *ozone bagging* selama kurang lebih 15 menit, terapi *ozone bagging* dilakukan dengan cara membungkus kaki yang terdapat luka dengan plastik bersih yang dimasukan selang untuk menyalurkan udara masuk kedalam plastik, kemudian dilakukan fiksasi pada tungkai kaki untuk meminimalkan adanya udara luar yang masuk begitupun sebaliknya. Selanjutnya pada tahap kerja kedua pasien dilakukan manajemen luka yang sama yaitu perawatan luka itu sendiri di mulai dengan *wound bed preparation* menggunakan manajemen IME, tahapan yang dilakukan antara lain : *Inflamation and Infection Control* (Pemulihan Keseimbangan bakteri), pencucian luka juga termasuk kedalam pencegahan infeksi, selanjutnya dilakukan kompres pada luka selama 5 menit dengan menggunakan PHMB spray (*octadine spray*) untuk membantu pengangkatan biofilm yang dapat menghambat proses penyembuhan luka. Pengangkatan biofilm dilakukan dengan menggunakan pinset sambil sesekali di semprotkan cairan PHMB, diberikan juga silver nitrat untuk mengurangi hipergranulasi; *Moisture Balance* (meningkatkan keseimbangan kelembaban) yang terdiri dari foam sebagai balutan primer, lalu dilakuakn fiksasi dengan menggunakan *orthopedic wool* dan *creape bandage*; *Epithelial advancement/edge* (Perkembangan tepi luka), pada tahap ini dilakukan edukasi mengenai diet Diabetes Mellitus dan edukasi untuk tingkatkan konsumsi makanan tinggi protein seperti putih telur, ikan, susu, tahu, tempe, dan kacang - kacangan merupakan makanan yang bagus untuk membantu proses penyembuhan luka agar perkembangan tepi luka baik. Terapi infrared yang sudah dilakukan sebelumnya, penggunaan balutan offloading dan pemakaian sandal khusus untuk penderita ulkus diabetikum juga termasuk dari upaya perkembangan tepi luka. Pada tahap terminasi, penulis mengkaji pergerakan dan kenyamanan klien setelah kaki selesai dibalut, menanyakan perasaan setelah dilakukan perawatan luka, menjelaskan tanda dan gejala infeksi seperti drainase luka merembes balutan paling luar, pasien mengeluh nyeri, adanya pembengkakan, dan bau tidak sedap. Kemudian mengingatkan pasien dan keluarga agar menjaga balutan tetap kering, bersih, terfiksasi dengan baik serta menghindari

cidera / trauma. Setelah itu mengingatkan pasien dan keluarga untuk jadwal kunjungan berikutnya, serta melakukan dokumentasi catatan perkembangan oleh perawat.

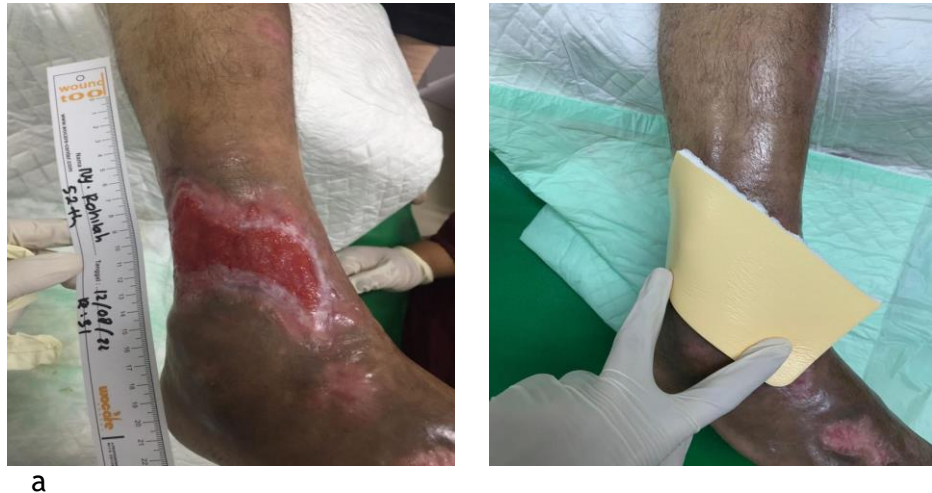Evaluasi keperawatan yang dilakukan terhadap Tn. M setelah intervensi pada tanggal 17 Juni 2022, didapatkan penilaian subjektif antara lain adalah klien mengatakan tidak merasakan nyeri pada bagian yang luka, klien mengatakan lebih nyaman setelah dilakukan perawatan luka, klien mengatakan sudah tidak merasakan cemas terkait luka yang dialaminya, klien juga mengatakan tidak merasa terganggu dengan balutan yang digunakan. Lalu, penilaian objektif yang dilihat adalah luas luka < 4cm, dimana tidak ada perubahan luas luka sebelum dan sesudah dilakukan perawatan luka. Kedalaman luka juga tidak ada perubahan, masih pada stage 2, granulasi 100%, tidak adanya goa, tidak tercium adanya bau pada luka, jaringan epitelisasi masih berkisar sebanyak 25%-50% karena masih terlihat tepi luka belum menyatu dengan dasar luka. Dapat disimpulkan bahwa masalah gangguan integritas kulit belum teratasi dengan kriteria hasil kerusakan pada lapisan kulit sedang (3). Sehingga, intervensi menggunakan pola IME dilanjutkan, dengan melakukan Inflammation and Infection Control (Pemulihan Keseimbangan bakteri), Moisture Balance (meningkatkan keseimbangan kelembaban), Epithelial advancement/edge (Perkembangan tepi luka) dengan menggunakan prinsip 3M, monitor adanya tanda-tanda infeksi, kaji karakteristik luka menggunakan instrumen Winners Scale.

Sedangkan evaluasi keperawatan pada Ny. R, setelah dilakukan intervensi pada tanggal 12 Agustus 2022, didapatkan penilaian subjektif antara lain adalah klien mengatakan tidak merasakan nyeri pada bagian yang luka, klien mengatakan lebih nyaman setelah dilakukan perawatan luka, klien mengatakan merasa sangat lega karena progress penyembuhan lukanya sangat baik, klien juga mengatakan tidak merasa terganggu dengan balutan yang digunakan karena TCC sudah tidak perlu ia gunakan. Lalu, penilaian objektif yang dilihat adalah ukuran luka 4.8cm x 6.5cm= 31,2 cm; kedalaman luka berada pada stage 2 dimana luka sudah mencapai lapisan dermis; tepi luka terlihat, menyatu dengan dasar luka; tidak terdapat goa pada luka klien; eksudat yang dihasilkan berupa serous sedang; warna kulit disekitar luka terlihat pink atau normal; tidak terlihat adanya jaringan yang edema; granulasi terlihat sudah 100% bahkan sudah hipergranulasi; baru terlihat 50-75% epitelisasi yang terjadi pada luka klien. Dapat disimpulkan bahwa masalah gangguan integritas kulit belum teratasi dengan kriteria hasil kerusakan pada lapisan kulit sedang (3). Sehingga, intervensi menggunakan pola TIME dilanjutkan, dengan melakukan Tissue management (manajemen jaringan), Inflammation and Infection Control (Pemulihan Keseimbangan bakteri), Moisture Balance (meningkatkan keseimbangan kelembaban), Epithelial advancement/edge (Perkembangan tepi luka) dengan menggunakan prinsip 3M, monitor adanya tanda-tanda infeksi, kaji karakteristik luka menggunakan instrumen Winners Scale. (DPP PPNI 2017; Tim Pokja SIKI DPP PPNI 2018; Tim Pokja SLKI DPP PPNI 2018).

b. Pembahasan

Didapatkan data pada saat pengkajian dilakukan, bahwa luka Tn.M dan Ny. R berada pada fase proliferasi dalam proses penyembuhan luka yang ditandai dengan munculnya jaringan granulasi warna dasar luka merah 100%. Intervensi keperawatan yang dilakukan pada klien biasanya sebanyak 2x dalam 1 minggu dengan jarak 4 hari pada setiap kali kunjungan. Tn. M melakukan kunjungan ke 7 pada tanggal 13 Juni 2022, dilakukan dan kunjungan selanjutnya pada tanggal 17 Juni 2022. Sedangkan pada Ny. R dilakukan intervensi sebanyak 2x dalam 1 minggu dengan jarak 3 hari pada setiap kunjungan. Pemberian intervensi yang akan dilakukan dengan pemakaian *polyurethane foam dressing*. Polyurethane foam adalah jenis balutan dengan daya serap yang tinggi, sehingga sering digunakan pada keadaan luka yang cukup banyak mengeluarkan eksudat berlebihan dan pada dasar luka yang berwarna merah saja. Akibatnya, mediator inflamasi yang berpotensi merusak matriks mettaloproteinase (MMP) aktif yang terkandung dalam eksudat luka juga dapat terkunci dalam balutan yang dapat membantu memulihkan luka kembali kedalam lingkungan yang lebih fisiologis (Rippon dkk. 2018). Kemampuannya menampung cairan sehingga mencegah maserasi jaringan, dapat memperpanjang waktu penggantian balutan dan mempromosikan tahap proliferasi penyembuhan luka (Varma dkk. 2020). Selain itu juga tidak memerlukan balutan tambahan, langsung ditempelkan ke luka dan membuat dasar luka lebih rata terutama keadaan hipergranulasi. *Polyurethane foam* terbukti dapat membantu proses penyembuhan luka karena ditemukan bahwa adanya penurunan skor penyembuhan luka Tn. M dari 23 ke 21 dan Ny. R dari 24 ke 22.

Sejalan dengan case study sebelumnya yang berjudul "*Managing a challenging diabetic foot ulcer in a patient with end-stage renal disease*" yang dilakukan pada klien dengan diabetes mellitus tipe 2 dan hipertensi, klien berusia 43 tahun muncul luka pada bulan September 2017 yang lalu di telapak kaki kanan dan datang ke klinik pada bulan Oktober 2017 untuk melakukan perawatan luka post surgical debridement dan setelah 6 minggu melakukan perawatan, luka belum menunjukkan perubahan yang baik, terlihat munculnya jaringan hipergranulasi pada luka. Pengkajian luka dilakukan dan didapatkan hasil luka pertama dengan ukuran 5cm x 3cm x 1cm (P x L x Kedalaman). Dasar luka terdiri dari 60% slough dan 40% jaringan granulasi. Luka ke dua berukuran 7cm x 1,5cm (PxL) dengan warna dasar luka merah. Intervensi yang digunakan yaitu mencuci luka menggunakan larutan polyhexamethylene biguanide (PHMB). Balutan primer dan sekunder yang digunakan yaitu *super absorbent dressing* yang berfungsi untuk menyerap dan mengatur kadar eksudat dengan tujuan untuk mengurangi frekuensi pergantian balutan. pada saat yang sama dilakukan edukasi mengenai metode pengendalian diabetes, nutrisi dan asupan cairan yang tepat, perawatan kaki serta penggunaan bantuan offloading pada luka. Setelah perawatan luka yang dilakukan dengan menggunakan balutan *polyurethane foam* selama 12 minggu perawatan terlihat luka mengalami epitelisasi sempurna (Nor, Anida, dan Mariam 2019)



a

Gambar 2. Proses Implementasi Perawatan Luka

6. KESIMPULAN

Setelah dilakukan praktek profesi asuhan keperawatan di Klinik Wocare Center Bogor dengan melakukan tindakan keperawatan pada klien luka ulkus diabetikum pada Tn. M dan Ny. R selama 2 kali kunjungan, maka dapat disimpulkan bahwa masalah keperawatan utama pada klien Tn. M dan Ny. R yaitu gangguan integritas kulit dapat diatasi dengan menggunakan intervensi pemberian perawatan luka menggunakan *Polyurethane Foam* sebagai balutan primer, karena dapat mempertahankan dan menjaga lingkungan luka tetap lembab untuk memfasilitasi proses penyembuhan luka. Studi Kasus ini juga diharapkan dapat di manfaatkan sebagai bahan ajar untuk perbandingan dalam pemberian konsep perawatan luka modern secara teori dan praktik serta sebagai *evidenbase* untuk mahasiswa yang akan melakukan penulisan KIAN khususnya dalam kasus ulkus diabetikum sehingga pengetahuan serta keterampilan dalam mengaplikasikan asuhan keperawatan lebih maksimal baik dalam tatanan klinik maupun komunitas dan peneliti selanjutnya dapat memberikan pelayanan perawatan luka modern dengan menggunakan balutan *polyurethane foam* sebagai balutan primer jika kondisi luka sudah granulasi sebesar 100% pada pasien dengan ulkus diabetikum.

7. DAFTAR PUSTAKA

- Dafianto, Riski. 2016. "Pengaruh Relaksasi Otot Progresif Terhadap Risiko Ulkus Kaki Diabetik Pada Pasien Diabetes Melitus Tipe 2 Di Wilayah Kerja Puskesmas Jelbuk Kabupaten Jember."
- Dpp Ppni, Tim Pokja Sdk. 2017. *Standar Diagnosis Keperawatan Indonesia Definisi Dan Indikator Diagnostik*. Jakarta: Dewan Pengurus Ppni.
- Dpp Ppni, Tim Pokja Siki. 2018. *Standar Intervensi Keperawatan Indonesia (Siki)*. Vol. 1. Jakarta: Persatuan Perawat Indonesia.
- Dpp Ppni, Tim Pokja Slki. 2018. *Standar Luaran Keperawatan Indonesia (Slki)*. 1 Ed. Jakarta: Persatuan Perawat Indonesia.

- Efendi, Pauzan, Kosma Heryati, Dan Erni Buston. 2020. "Faktor Yang Mempengaruhi Lama Penyembuhan Ganggren Pasien Diabetes Mellitus Di Klinik Alfacare." *Mnj (Mahakam Nursing Journal)* 2(7):286-97.
- Ganong, Dan William. 2008. *Fisiologi Kedokteran*. 22 Ed. Egc.
- Gifari, M. 2018. "Gambaran Karakteristik Luka Dan Perawatannya Di Klinik Perawatan Luka Griya Afiat Makassar." *Skripsi. Program Studi Ilmu Keperawatan, Fakultas Keperawatan, Universitas Hasanuddin Makassar*.
- Hendra, Made, Satria Nugraha, Nila Wahyuni, Putu Ayu, Dan Sita Saraswati. 2019. *Efektivitas Low Power Laser Terapi Dan Proprioceptif Neuromuscular Facilitation Pada Ulkus Diabetikum Derajat 2*.
- Idensohn, Patricia, Dimitri Beeckman, Karen E. Campbell, Mary Gloeckner, Kimberly Leblanc, Diane Langemo, Dan Samantha Holloway. 2019. "Skin Tears: A Case-Based And Practical Overview Of Prevention, Assessment And Management." *Journal Of Community Nursing* 33(2).
- Kartika, Ronald W. 2015. "Perawatan Luka Kronis Dengan Modern Dressing." *Cermin Dunia Kedokteran* 42(7):546-50.
- Maryunani, Anik. 2013. "Step By Step Perawatan Luka Diabetes Dengan Metode Perawatan Luka Modern." *Bogor: In Media*.
- Noor, Saba, Mohammad Zubair, Dan Jamal Ahmad. 2015. "Diabetic Foot Ulcer—A Review On Pathophysiology, Classification And Microbial Etiology." *Diabetes & Metabolic Syndrome: Clinical Research & Reviews* 9(3):192-99.
- Nor, Sunihaliza Sulaiman, Mas Anida, Dan Mariam. 2019. *Managing A Challenging Diabetic Foot Ulcer In A Patient With End-Stage Renal Disease*. Vol. 2.
- Primadani, Andin Fellyta, Dan Dwi Nurrahmantika Puji Safitri. 2021. "Proses Penyembuhan Luka Kaki Diabetik Dengan Perawatan Luka Metode Moist Wound Healing." *Ners Muda* 2(1):9. Doi: 10.26714/Nm.V2i1.6255.
- Ri, Kemenkes. 2018. "Badan Penelitian Dan Pengembangan Kesehatan." *Riset Kesehatan Dasar*.
- Rippon, Mark G., Alan A. Rogers, Laura Sellars, Kathryn M. Styles, Dan Samantha Westgate. 2018. "Effectiveness Of A Non-Medicated Wound Dressing On Attached And Biofilm Encased Bacteria: Laboratory And Clinical Evidence." *Journal Of Wound Care* 27(3):146-55.
- Saqib, Abdullah, Toqeer Butt, Dan Fauzia Sadiq. 2014. "Uric Acid Levels In Good Controlled And Poorly Controlled Diabetic Patients." *Age (Years)* 158(24):79.
- Smeltzer, Suzanne C., Dan Brenda G. Bare. 2015. "Buku Ajar Keperawatan Medikal-Bedah, Vol. 8." Egc.
- Varma, Rohit, Neil M. Bressler, Quan V. Doan, Ivan J. Suñer, Mark Danese, Chantal M. Dolan, Abraham Lee, Jason S. Ehrlich, Dan Yamina Rajput. 2020. "Diabetic Population-Based Model To Estimate Impact Of Ranibizumab On Diabetic Retinopathy Severity In Patients With Diabetic Macular Edema." *Clinical Ophthalmology* 14:1249-59. Doi: 10.2147/Ophth.S236636.