

SEKSIO SESAREA PADA KEHAMILAN MIOMA UTERI: STUDI KASUS

Alfaina Wahyuni^{1*}, Nusaibah Binti El-Riza²¹Departemen Obstetri dan Ginekologi, Fakultas Kedokteran dan Ilmu Kesehatan,
Universitas Muhammadiyah Yogyakarta²Program Studi Kedokteran, Fakultas Kedokteran dan Ilmu Kesehatan,
Universitas Muhammadiyah Yogyakarta

Email Korespondensi: alfaina.wahyuni@umy.ac.id

Disubmit: 08 April 2026

Diterima: 29 Mei 2026

Diterbitkan: 01 Juni 2026

Doi: <https://doi.org/10.33024/mnj.v8i6.25544>**ABSTRACT**

Uterine myomas are the most common benign tumors of the uterus in women of reproductive age. Fibroids that develop during pregnancy can cause complications during pregnancy and delivery. Myomectomy during cesarean section is generally avoided because increased vascularity of the uterus during pregnancy can lead to uncontrollable heavy bleeding and may require hysterectomy during cesarean delivery. A 38-year-old woman with a history of 3 pregnancies, 1 live birth, and 1 abortion, at 37 weeks of pregnancy, with a fetus in breech presentation and an ultrasound showing giant uterine fibroids in the lower uterine segment. An elective cesarean section was planned. Intraoperative findings included large, multiple uterine fibroids in the lower segment, requiring myomectomy. The patient received a postoperative transfusion and recovered well without other complications. Multiple giant uterine fibroids located in the lower uterine segment can be treated with a myomectomy during a cesarean section. This procedure is relatively safe for experienced obstetricians, provided they anticipate bleeding during and after the operation.

Keywords: *Cesarean Section, Pregnancy, Uterine Myoma.*

ABSTRAK

Mioma uteri adalah tumor jinak paling umum pada uterus wanita usia reproduksi. Fibroid yang berkembang selama kehamilan dapat menyebabkan komplikasi selama kehamilan dan persalinan. Myomektomi saat operasi caesar umumnya dihindari karena peningkatan risiko perdarahan pasca melahirkan dan kemungkinan histerektomi saat persalinan caesar. Seorang wanita berusia 38 tahun dengan riwayat 3 kehamilan, 1 kelahiran hidup, dan 1 keguguran, pada usia kehamilan 37 minggu, dengan janin dalam presentasi sungsang dan hasil USG menunjukkan mioma uteri besar di segmen bawah uterus. Persalinan caesar elektif direncanakan. Temuan intraoperatif meliputi mioma uteri besar dan multiple di segmen bawah, yang memerlukan miomektomi sebelum melahirkan bayi. Pasien menerima transfusi pascaoperasi dan pulih dengan baik tanpa komplikasi lain. Multipel mioma uteri besar yang berlokasi di segmen bawah rahim dapat dilakukan myomektomi pada saat operasi caesar. Tindakan ini relatif

aman dilakukan oleh dokter kandungan berpengalaman dengan tetap mengantisipasi terjadinya perdarahan selama dan sesudah operasi

Kata Kunci: Seksio Sesarea, Kehamilan, Mioma Uteri.

PENDAHULUAN

Sebagian besar kasus mioma uteri, yang juga dikenal sebagai fibroid, adalah tumor jinak pada uterus yang memengaruhi wanita subur. Hanya sekitar 30% mioma uteri yang ditemukan secara fisik dan biasanya tidak menunjukkan gejala. Mioma uteri dapat menimbulkan gejala klinis seperti perdarahan tidak teratur, anemia, konstipasi, dan inkontinensia. Mioma uteri selama kehamilan memiliki angka kejadian berkisar antara 0,1% hingga 10,7%; hal ini lebih umum terjadi pada wanita yang menunda kehamilan hingga usia tertentu. Ukuran mioma dipengaruhi oleh hormon selama kehamilan, yang dapat memengaruhi jalannya kehamilan (Tîrnovanu et al., 2022).

Mioma uteri dapat meningkatkan risiko keguguran, operasi caesar, kelahiran sungsang, dan perdarahan postpartum, serta masalah kehamilan dan persalinan lainnya (Datir & Bhake, 2022). Hipertensi terkait kehamilan juga telah dikaitkan dengan mioma uteri yang ditemukan sejak awal kehamilan (Chen et al., 2021). Persalinan prematur dan gangguan pertumbuhan intrauterin adalah dua kondisi lain yang dapat muncul akibat komplikasi terkait mioma uteri pada janin selama kehamilan (Zhao et al, 2018). Penyebab utama operasi caesar adalah lokasi dan ukuran mioma uteri (Machado et al., 2012).

KAJIAN PUSTAKA

Dalam sepuluh tahun terakhir, miomektomi merupakan prosedur yang paling umum dilakukan selama

persalinan caesar, dengan insidensi sebesar 0,89%. Terjadinya peningkatan vaskularisasi uterus selama kehamilan dapat menyebabkan perdarahan yang sulit dikendalikan dan histerektomi setelah persalinan caesar, miomektomi selama persalinan caesar biasanya dihindari. Selama persalinan caesar, miomektomi dapat meningkatkan morbiditas dan mortalitas perioperatif (Ghaemmaghami et al., 2017).

Menurut beberapa ahli obstetri, penanganan bedah mioma uteri selama persalinan caesar merupakan prosedur yang cukup aman (Mishra et al., 2024). Berkat kemajuan signifikan dalam bidang obstetri modern, termasuk ketersediaan darah yang relatif mudah, teknik devaskularisasi selektif dan pendekatan multidisipliner sebelum operasi, miomektomi selama persalinan caesar menjadi pilihan yang relatif aman untuk melindungi pasien dari risiko morbiditas akibat prosedur berulang, komplikasi anestesi, dan beban biaya (Ghaemmaghami et al., 2017).

Adanya rangsangan hormonal selama kehamilan, mioma uteri kadang-kadang dapat tumbuh hingga volume yang tidak biasa sehingga miomektomi dan persalinan melalui operasi caesar tidak dapat dihindari. Oleh karena itu, laporan ini menyajikan keberhasilan miomektomi yang dilakukan selama persalinan caesar.

METODOLOGI PENELITIAN

Laporan kasus ini mengkaji diagnosis dan penataaksanaan pasien dengan mioma uteri besar dalam kehamilan. Kasus mioma uteri selama operasi caesar dijelaskan di bawah.

Seorang pasien wanita G3P1A1 berusia 38 tahun dengan kehamilan multipara yang datang untuk persiapan persalinan caesar elektif dengan usia kehamilan 37 minggu. Pasien datang tanpa menunjukkan gejala persalinan normal. Tidak didapatkan keluhan buang air besar, masalah saluran kemih, dan keluarnya cairan vagina serta gerakan janin dirasakan dengan kuat

Selama USG trimester pertama yang rutin dilakukan saat ANC, ditemukan mioma uteri berukuran 5 cm. Sepanjang kehamilannya, pasien tidak mengalami keluhan terkait mioma seperti perdarahan vaginal atau nyeri. Berdasarkan hasil USG pada usia kehamilan 36 minggu ditemukan mioma uteri yang membesar di segmen bawah uterus berukuran 11,22 x 11,03 cm dan kondisi janin baik dengan berat janin diperkirakan 2889 gram.

Pada pemeriksaan tanda vital, tekanan darah pasien 103/76 mmHg, denyut nadi 119 kali per menit, pernapasan 20 kali per menit, suhu 36,6°C, berat badan 61,2 kg, tinggi badan 155 cm, dan IMT 25,5 kg/m² (obesitas tipe 1). Pada pemeriksaan obstetri didapatkan letak janin memanjang presentasi kepala namun kepala tidak masuk panggul akibat terhalang mioma besar di SBR. Pemeriksaan TFU 29 cm dan DJJ 151 x per menit dan tidak ada kontraksi uterus. Diputuskan untuk dilakukan persalinan caesar elektif. Pasien tidak memiliki riwayat keluarga atau riwayat medis sebelumnya. Hasil pemeriksaan laboratorium darah praoperasi menunjukkan nilai normal untuk

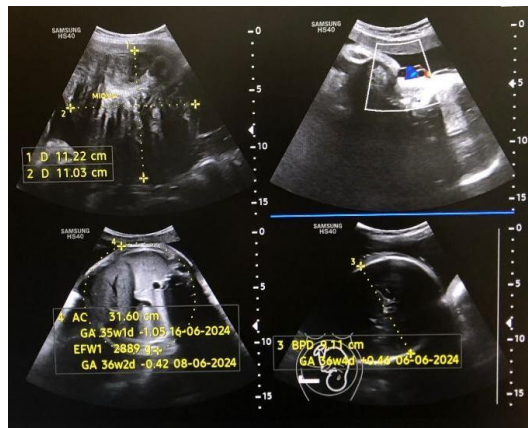
faktor koagulasi, jumlah leukosit, dengan kadar hemoglobin 10,5 g/dL.

Pada saat dilakukan operasi caesar dilakukan irisan pfanenstiel dilanjutkan hingga ke peritoneum parietal segmen bawah uterus. Ditemukan mioma intramural berbentuk setengah bulan di korpus uterus bagian anterior inferior berukuran 18 x 10 x 10 cm dan 8 x 5 x 5 cm, sehingga sulit untuk meraba rongga uterus. Oleh karena itu, diputuskan untuk melakukan miomektomi terlebih dahulu. Setelah mioma diangkat teraba rongga uterus dan bayi dalam posisi presentasi kaki. Setelah selaput ketuban dipecah, lahir bayi perempuan dengan berat 2750 gram lahir secara abdominal. Bayi tidak menangis saat lahir. Skor Apgar tiga pada menit pertama dan lima pada menit kelima. Setelah dilakukan reperitonealisasi abdomen, plasenta dikeluarkan dengan lengkap.

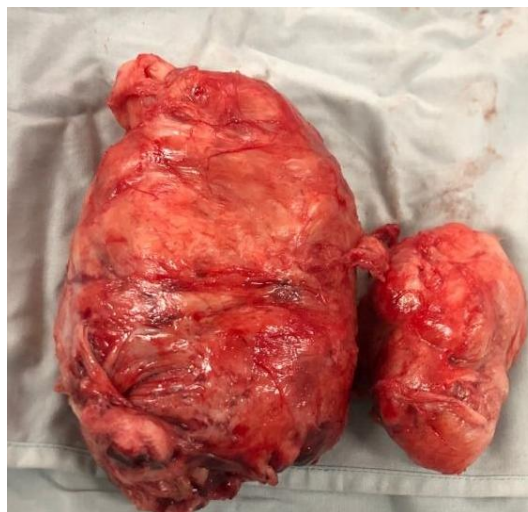Enam jam setelah pemeriksaan hemoglobin awal, hemoglobin pasien diukur kembali dan hasilnya 9,3 g/dL. Kemudian, dilakukan transfusi PRC sebanyak 1 kantong. Pasien diberikan terapi farmakologis berupa injeksi analgetik, antibiotik, antiperdarahan dan antimual selama 1 hari dilanjutkan dengan obat oral selama 5 hari. Setelah transfusi, kondisi pasien membaik dan dia dipulangkan dari rumah sakit tanpa komplikasi lebih lanjut.

HASIL PENELITIAN

Mioma uteri, yang paling sering terjadi pada wanita usia reproduksi dan juga dikenal sebagai fibroid, adalah tumor jinak yang berasal dari sel otot polos uterus. Sekitar 0,1% hingga 10,7% kehamilan berakhir dengan mioma uteri; risiko ini meningkat pada wanita yang menunggu hingga usia tertentu untuk hamil (Tirnovanu et al., 2022).



Gambar 1. Hasil USG Di Usia Kehamilan 36 Minggu Dengan Mioma Di Segmen Bawah Uterus, Berukuran 11,22 X 11,03 Cm.



Gambar 2. Mioma Uteri Besar Berukuran 18 X 10 X 10 Cm Dan 8 X 5 X 5 Cm Yang Berhasil Diangkat Sebelum Melahirkan Bayi.

PEMBAHASAN

Mioma uteri yang juga dikenal sebagai fibroid, adalah tumor jinak yang berasal dari sel otot polos uterus. Sekitar 0,1% hingga 10,7% kehamilan disertai dengan mioma uteri; risiko ini meningkat pada wanita yang menunggu hingga usia tertentu untuk hamil (Tîrnovanu et al., 2022). Variabel perubahan hormonal selama kehamilan dan faktior genetik berperan dalam perkembangan mioma uteri. Stimulasi hormon kehamilan umumnya dikaitkan dengan peningkatan

ukuran mioma uteri. Menurut tinjauan sistematis terbaru, tidak ditemukan korelasi antara kehamilan trimester pertama dan perubahan ukuran mioma uteri (Kim et al., 2018). Menurut studi lain, 31% kasus mioma uteri yang terjadi sebelum usia kehamilan 10 minggu menunjukkan peningkatan ukuran mioma uteri selama kehamilan, sementara 69% kasus yang terjadi setelah 10 minggu kehamilan tidak menunjukkan perubahan tersebut (Rusnaldi & Dasantos, 2022).

Mioma uteri bersifat *estrogen dependent*. Adanya variasi individu dalam status reseptor estrogen dan progesteron mioma uteri, faktor pertumbuhan, dan ekspresi gen tumor menyebabkan perubahan ukuran mioma uteri selama kehamilan bervariasi antar individu (Kim et al., 2018). Matriks ekstraseluler dapat meningkat akibat faktor pertumbuhan yang diproduksi oleh fibroblas dan sel otot polos, yang merangsang pertumbuhan mioma uteri. Untuk mioma uteri yang berukuran kurang dari 5 cm, biasanya tidak ada kemungkinan untuk berkembang; namun, untuk yang lebih besar dari 5 cm, ada risiko perluasan (Wijaya & Dwistayani, 2022). Beberapa faktor pertumbuhan yang mendasari tumor adalah *Epidermal Growth Factor (EGF)*, *Insulin-like Growth Factor (IGF I-II)*, *Transforming Growth Factor- β (TGF- β)* dan *Vascular Endothelial Growth Factor (VEGF)*. Mekanisme kerjanya adalah mereplikasi DNA baru, menginduksi mitosis sel, dan berperan dalam angiogenesis tumor. Matriks ekstraseluler, sebagai tempat penyimpanan faktor pertumbuhan, juga menjadi pemicu mioma uteri karena dapat memengaruhi proliferasi sel (Hua et al., 2020).

Mioma uteri yang terkait dengan kehamilan umumnya tidak menunjukkan gejala, tetapi dalam 10-30% kasus, mereka dapat menimbulkan masalah (Eyong & Okon, 2020). Mioma uteri diklasifikasikan sebagai submukosa, subserosa, atau intramural yang dibedakan berdasarkan lokasi (Dwistayani & Wijaya, 2022). Perubahan degeneratif yang terkait dengan mioma uteri selama kehamilan meliputi persalinan prematur, persalinan lama, perdarahan postpartum, nyeri perut, keguguran, malposisi, malpresentasi, pembatasan perkembangan

intrauterin, dan peningkatan risiko operasi caesar (Eyong & Okon, 2020).

Terapi konservatif merupakan metode utama dalam mengelola mioma uteri selama kehamilan dan miomektomi dilakukan setelah melahirkan. Namun, dalam situasi tertentu, pengelolaan miomektomi selama operasi caesar harus dipertimbangkan (Eyong & Okon, 2020). Operasi caesar lebih umum dilakukan pada kasus mioma uteri yang terletak di segmen bawah uterus (39%) dibandingkan dengan yang berada di fundus uteri (18%). Selain itu, ukuran mioma lebih dari 5 cm (35%) terkait dengan insiden operasi caesar yang lebih tinggi dibandingkan dengan ukuran kurang dari 5 cm (17%). Alasan ini menjelaskan mengapa mioma uteri selama kehamilan meningkatkan risiko persalinan caesar (Golubka et al., 2015). Saat menentukan langkah pengobatan terbaik, ukuran dan lokasi mioma uteri harus dipertimbangkan. Mioma uteri yang berukuran kurang dari 5 cm dan tidak menunjukkan gejala bukan merupakan kriteria untuk miomektomi setelah operasi caesar, tetapi mioma besar di segmen bawah uterus menjadikan miomektomi sebagai alternatif yang tak terelakkan jika tidak ada kontraindikasi (Mishra et al., 2024).

Selama sepuluh tahun terakhir, miomektomi biasanya dihindari selama operasi caesar dan lebih banyak dilakukan setelah persalinan. Hal ini dilakukan untuk menghindari histerektomi karena miomektomi dapat menyebabkan perdarahan pasca persalinan hebat yang sulit dikendalikan. Meskipun demikian menurut beberapa ahli obstetri, miomektomi yang dilakukan selama operasi caesar umumnya aman dengan tetap memperhatikan kemungkinan terjadinya perdarahan (Mishra et al., 2024).

Perdarahan besar dapat dikendalikan dan dicegah melalui keahlian dan pengalaman ahli obstetri yang melakukan miomektomi selama persalinan caesar dan pemberian infus oksitosin dengan dosis tinggi (Ghaemmaghami et al., 2017). Tidak ada perbedaan yang signifikan dalam jumlah transfusi darah atau kadar hemoglobin pasca-operasi menurut studi kohort yang bertujuan menilai manfaat miomektomi setelah persalinan caesar (El-refaie et al., 2020).

Analisis retrospektif lain yang melibatkan 361 pasien menemukan kesamaan dalam insiden komplikasi, jumlah transfusi, dan kadar hemoglobin yang lebih rendah pada pasien yang menjalani operasi caesar dengan miomektomi dan yang tidak (Senturk et al., 2017). Pasien yang menjalani miomektomi selama operasi caesar tidak menunjukkan perbedaan signifikan dalam waktu operasi, kehilangan darah, atau lama rawat inap, menurut meta-analisis dan tinjauan sistematis tentang miomektomi dalam operasi caesar selama 10 tahun terakhir, yang melibatkan 6545 wanita (Goyal et al., 2021).

Laporan kasus ini menunjukkan bahwa miomektomi yang dilakukan secara hati-hati oleh ahli obstetri yang terampil dengan tetap mengantisipasi perdarahan selama operasi caesar umumnya aman. Dalam kasus ini, miomektomi selama operasi caesar tidak dapat dihindari karena ukuran mioma uteri yang besar dan multiple (18x10x10 cm dan ukuran 8x5x5 cm), serta lokasinya di segmen bawah uterus. Karena mioma uteri terletak langsung di segmen bawah uterus dan di bawah dinding anterior, miomektomi dilakukan sebelum kelahiran bayi. Banyak studi menunjukkan bahwa 93% kasus miomektomi dilakukan setelah persalinan; namun, 6,7%

dilakukan setelah persalinan karena posisi mioma uteri di bagian paling bawah dinding anterior ((Baby et al., 2015).

DAFTAR PUSTAKA

- Baby, H. A., Begum, M. R., Ehsan, M., Ehsan, N., Amin, I., Chowdhury, A. A., Khan, F., Sharmin, F., & Begum, M. S. (2015). Myomectomy during caesarean section: Safety and feasibility of the procedure. *Bangladesh Journal of Obstetrics and Gynecology*, 30(1), 10-14. <https://doi.org/10.3329/bjog.v30i1.30500>
- Chen, Y., Lin, M., Guo, P., Xiao, J., Huang, X., Xu, L., Xiong, N., O'gara, M. C., O'meara, M., & Tan, X. (2021). Uterine fibroids increase the risk of hypertensive disorders of pregnancy: A prospective cohort study. *Journal of Hypertension*, 39(5), 1002-1008. <https://doi.org/10.1097/HJH.0000000000002729>
- Datir, S. G., & Bhake, A. (2022). Management of Uterine Fibroids and Its Complications During Pregnancy: A Review of Literature. *Cureus*, 14(11). <https://doi.org/10.7759/cureus.31080>
- Dwistayani NMY, Wijaya KA. Manajemen Beberapa Fibroid Rahim pada Kehamilan. *Jurnal Health Sains*. 2022;3(11).
- El-refaie, W., Hassan, M., & Abdelhafez, M. S. (2020). Myomectomy during cesarean section: A retrospective cohort study. *Journal of Gynecology Obstetrics and Human Reproduction*, 49(10), 101900. <https://doi.org/10.1016/j.jogh.2020.101900>

- Eyong, E., & Okon, O. A. (2020). Large Uterine Fibroids in Pregnancy with Successful Caesarean Myomectomy. *Case Reports in Obstetrics and Gynecology*, 2020. <https://doi.org/10.1155/2020/8880296>
- Goyal, M., Dawood, A. S., Elbohoty, S. B., Abbas, A. M., Singh, P., Melana, N., & Singh, S. (2021). Cesarean myomectomy in the last ten years; A true shift from contraindication to indication: A systematic review and meta-analysis. *European Journal of Obstetrics and Gynecology and Reproductive Biology*, 256, 145-157. <https://doi.org/10.1016/j.ejogrb.2020.11.008>
- Hua, H., Kong, Q., Yin, J., Zhang, J., & Jiang, Y. (2020). *Hua2020_Article_Insulin-likeGrowthFactorRecept.pdf*. 3, 1-17.
- Kim, S. Y., Moon, H. M., Lee, M. K., Chung, Y. J., Song, J. Y., Cho, H. H., Kim, M. R., & Kim, J. H. (2018). The expression of Müllerian inhibiting substance/anti-Müllerian hormone type II receptor in myoma and adenomyosis. *Obstetrics and Gynecology Science*, 61(1), 127-134. <https://doi.org/10.5468/ogs.2018.61.1.127>
- Machado, L. S. M., Gowri, V., Al-Riyami, N., & Al-Kharusi, L. (2012). Caesarean myomectomy: Feasibility and safety. *Sultan Qaboos University Medical Journal*, 12(2), 190-196. <https://doi.org/10.12816/0003112>
- Maelissa, M. M., Irianta, T., & Hasnawaty, H. (2020). MIOMEKTOMI SAAT SEKSIO SESAREA (Laporan Kasus). *Molucca Medica*, 75-81.
- Mishra, S., Sinha, N., Prasad, A., & Kumar, A. (2024). A case report on caesarean myomectomy. *International Journal of Reproduction, Contraception, Obstetrics and Gynecology*, 13(5), 1337-1340. <https://doi.org/10.18203/2320-1770.ijrcog20241095>
- Rusnaldi, & Dasantos, P. (2022). Endometriosis Rekurens. *Jurnal Kedokteran Syiah Kuala*, 22(4), 358-363. <https://doi.org/10.24815/jks.v22i4.24732>
- Yuniati, A. R., Pardede, T. U., & Santana, S. Miomektomi Saat Seksio Sesaria-Safe Procedure. *Cermin Dunia Kedokteran*, 44(2), 400901.
- Zhao SK, Wu P, Jones SH, Torstenson ES, Hartmann KE, Velez EDR. (2018). Association of uterine fibroids with birthweight and gestational age. *Ann Epidemiol*, 50:35-40.e2. <https://doi.org/10.1016/j.annepidem.2020.06.012>